14

FACULTÉ DE MÉDECINE DE PARIS

ANNEE 1930

N°

THÈSE

POUR

LE DOCTORAT EN MÉDECINE

(DIPLOME D'ÉTAT)

PAR

MARCEL FAURE

Interne des Hôpitaux de Paris

Né à Pierre-Buffière (Hte-Vienne), le 30 Octobre 1900

URANOPLASTIE

DANS

LES DIVISIONS PALATINES SANS BEC-DE-LIÈVRE

Président : M. PIERRE DELBET, *Professeur*

PARIS

AMÉDÉE LEGRAND, ÉDITEUR

93, BOULEVARD SAINT-GERMAIN

1930

THESE

POUR

LE DOCTORAT EN MÉDECINE

FACULTÉ DE MÉDECINE DE PARIS

ANNÉE 1930

THÈSE

N° .....

POUR

LE DOCTORAT EN MÉDECINE

(DIPLOME D'ÉTAT)

PAR

MARCEL FAURE

Interne des Hôpitaux de Paris

Né à Pierre-Buffière (Hte-Vienne), le 30 Octobre 1900

URANOPLASTIE

DANS

LES DIVISIONS PALATINES

SANS BEC-DE-LIÈVRE

Président : M. PIERRE DELBET, *Professeur*

PARIS

AMÉDÉE LEGRAND, ÉDITEUR

93, BOULEVARD SAINT-GERMAIN

1930

LANE LIBRARY

LE DOYEN . . . . . M. ROGER.

I. — PROFESSEURS

	MM.
Anatomie	ROUVIÈRE.
Anatomie médico-chirurgicale et chirurgie expérimentale	CUNÉO.
Physiologie	ROGER.
Physique médicale	STROHL.
Chimie médicale	DESGREZ.
Bactériologie	LEMIERRE.
Parasitologie et histoire naturelle médicale	BRUMPT.
Pathologie et thérapeutique générales	BAUDOUIN.
Pathologie médicale	CLERC.
Pathologie chirurgicale	N...
Anatomie pathologique	ROUSSY.
Histologie	CHAMPY.
Pharmacologie et matière médicale	TIFFENEAU.
Thérapeutique	LŒPER.
Hygiène et médecine préventive	TANON.
Médecine légale	BALTHAZAR
Histoire de la médecine et de la chirurgie	MÉNÉTRIER.
Pathologie expérimentale et comparée	RATHERY.
Hydrologie, thérapeutique et climatologie	M. VILLARET.
Clinique médicale	CARNOT. BEZANÇON. ACHARD. Marcel LABBÉ.
Hygiène et clinique de la première enfance	LEREBOULLET.
Clinique des maladies des enfants	NOBÉCOURT.
Clinique des maladies mentales et des maladies de l'encéphale	H. CLAUDE.
Clinique des maladies cutanées et syphilitiques	GOUGEROT.
Clinique des maladies du système nerveux	GUILLAIN.
Clinique des maladies infectieuses	TEISSIER.
Clinique chirurgicale	DELBET. HARTMANN. LEJARS. GOSSET.
Clinique ophtalmologique	TERRIEN.
Clinique urologique	LEGUEU.
Clinique d'accouchements	COUVELAIRE. BRINDEAU. JEANNIN.
Clinique gynécologique	J.-L. FAURE.
Clinique chirurgicale infantile et orthopédie	OMBRÉDANNE.
Clinique thérapeutique médicale	VAQUEZ.
Clinique oto-rhino-laryngologique	SEBILEAU
Clinique thérapeutique chirurgicale	Pierre DUVAL.
Clinique propédeutique	SERGENT
Clinique de la tuberculose	Léon BERNARD
Professeur sans chaire	MAUCLAIRE.

II. — AGRÉGES EN EXERCICE

MM.	
ALAJOUANINE	Neurologie et psychiatrie.
AUBERTIN	Pathologie médicale.
BÉNARD (Henri)	Pathologie médicale
BINET	Physiologie.
BLANCHETIÈRE	Chimie biologique.
BROCQ	Pathologie chirurgicale.
BRULÉ	Pathologie médicale.
CADENAT	Pathologie chirurgicale.
CATHALA	Pathologie médicale.
CHABROL	Pathologie médicale.
CHEVALLIER	Pathologie médicale.
DE GAUDART D'ALLAINES	Pathologie chirurgicale.
DOGNON	Physique.
DONZELOT	Pathologie médicale.
ÉCALLE	Obstétrique.
FEY	Urologie.
GARNIER	Pathologie expérimentale.
GASTINEL	Bactériologie.
GATELLIER	Pathologie chirurgicale
GIROUD	Histologie.
HARVIER	Pathologie médicale.
HOVELACQUE	Anatomie.
HUTINEL	Pathologie médicale.
JOANNON	Hygiène.
JOYEUX	Parasitologie.

MM.	
LABBÉ (Henri)	Chimie biologique.
LAROCHE (Guy)	Pathologie médicale.
LEMAITRE	Oto-rhino-laryngologie.
LEROUX	Anatomie pathologique.
LEVEUF	Pathologie chirurgic.
LÉVY-VALENSI	Neuro-psychiâtrie.
LIAN	Pathologie médicale.
MERCIER (Fern.)	Pharmacologie.
MILLOT	Histologie.
MONDOR	Pathologie chirurgic.
MOREAU	Pathologie médicale.
MOULONGUET	Pathologie chirurgic.
MOURE	Pathologie chirurgic.
MULON	Histologie.
OBERLING	Anatomie pathologiq.
OLIVIER	Anatomie.
PIÉDELIÈVRE	Médecine légale.
PORTES	Obstétrique.
QUÉNU	Pathologie chirurgicale.
RICHET	Physiologie.
SÉZARY	Dermatologie et syphiligraphie.
VALLERY-RADOT (Pasteur)	Pathologie médicale.
VAUDESCAL	Obstétrique.
VELTER	Ophtalmologie.
VERNE	Histologie.
VIGNES	Obstétrique.

III. — AGRÉGÉS RAPPELÉS A L'EXERCICE

pour le service des examens

MM.	
BUSQUET	Pharmacologie.
GUÉNIOT	Obstétrique.
LEQUEUX	Obstétrique.

MM.	
NEVEU-LEMAIRE	Parasitologie.
RETTERER	Histologie
ZIMMERN	Physique.

IV. — AGRÉGÉS CHARGÉS DE COURS DE CLINIQUE

à titre permanent

MM.		MM	
ALGLAVE	Clinique chirurgicale.	LÉVY-SOLAL. . .	Clinique obstétricale.
AUVRAY.	Clinique chirurgicale.	LÉRI.	Clinique médicale.
BASSET	Clinique chirurgicale	METZGER	Clinique obstétricale.
CHEVASSU. . . .	Clinique chirurgicale.	MOCQUOT. . . .	Clinique chirurgicale.
LAIGNEL-LAVASTINE. .	Clinique médicale.	PROUST	Clinique chirurgicale.
LE LORIER. . . .	Clinique obstétricale.	SCHWARTZ. . . .	Clinique chirurgicale.

V. — CHARGÉS DE COURS

MM. MAUCLAIRE, professeur sans chaire	Chargé du cours de chirurgie orthopédiqu chez l'adulte pour les accidents du travail, les mutilés de guerre et les infirmes adultes.
FREY	Stomatologie.
CHAILLEY-BERT	Éducation physique.
LEDOUX-LEBARD	Radiologie clinique.
WEILL-HALLÉ	Puériculture.

Par délibération en date du 9 Décembre 1798, l'Ecole a arrêté que les opinions émises dans les dissertations qui lui seront présentées, doivent être considérées comme propres à leurs auteurs et qu'elle n'entend leur donner aucune approbation ni improbation.

A MON PÈRE

A MA MÈRE

En remerciements pour les sacrifices que mes études leur ont imposés. Que cette thèse soit le témoignage de mon profond amour filial.

A MON PRÉSIDENT DE THÈSE

LE PROFESSEUR PIERRE DELBET

Remerciements pour le grand honneur qu'il m'a fait en acceptant la présidence de cette thèse.

A MON MAITRE

LE DOCTEUR VEAU

CHIRURGIEN DE L'HOSPICE DES ENFANTS-ASSISTÉS
CHEVALIER DE LA LÉGION D'HONNEUR

Son affabilité, sa douceur, sa bienveillance ont fait de l'année 1927 la plus agréable de tout mon internat. Qu'il trouve ici l'expression de toute ma gratitude et de mon profond respect.

A MON MAITRE

LE DOCTEUR R. DONNET

PROFESSEUR DE CLINIQUE CHIRURGICALE A L'ECOLE DE MÉDECINE DE LIMOGES
CHEVALIER DE LA LÉGION D'HONNEUR

Les deux années passées auprès de lui dans son service m'ont laissé un inoubliable souvenir. Que le Maître, qui a dirigé mes premiers pas, et m'a conseillé pendant toutes mes études avec la plus grande bienveillance et la plus grande sympathie, veuille bien accepter mes remerciements très respectueux.

74185

A MES AUTRES MAITRES

A L'ECOLE DE MÉDECINE ET A L'HOPITAL DE LIMOGES

LE DOCTEUR FILHOULAUD

PROFESSEUR SUPPLÉANT A L'ECOLE DE MÉDECINE
CHIRURGIEN DE L'HOPITAL
CHEVALIER DE LA LÉGION D'HONNEUR

Hommages respectueux et sincères remerciements.

LE DOCTEUR J. RAYMOND

PROFESSEUR D'ANATOMIE A L'ECOLE DE MÉDECINE
CHIRURGIEN DE L'HOPITAL

LE DOCTEUR DUVERGER

PROFESSEUR A L'ECOLE DE MÉDECINE DE LIMOGES

LE DOCTEUR BIAIS

DIRECTEUR DE L'ECOLE DE MÉDECINE DE LIMOGES

LE DOCTEUR MARCLAND

LE DOCTEUR DUTHEILLET-DE-LAMOTHE

A MES MAITRES DANS LES HOPITAUX DE PARIS

Externat

1921-1922 Docteur V. VEAU.
1922-1923 Docteur MILIAN.
1923 Docteur P.-E. WEIL.

Internat

1925 Professeur agrégé P. THIERY.
Docteur CHEVRIER.
1926 Professeur agrégé E. LÉVY-SOLAL.
1927 Docteur V. VEAU.
1928 Professeur agrégé G. LARDENNOIS.
1929 Docteur Edouard MICHON.

Au Docteur André MARTIN
Chirurgien des hopitaux de Paris

Hommage respectueux d'un compatriote reconnaissant.

Au Docteur CLEISZ
Accoucheur des hopitaux

Au Docteur MADIER
Chirurgien des hopitaux

Au Docteur Louis MICHON
Chirurgien des hopitaux

A MES MAITRES

Docteur Charles RUPPE, stomatologiste des hopitaux
Docteur PETIT-DUTAILLIS, chirurgien des hopitaux
Docteur André RAVINA.

A MES CAMARADES ET AMIS

Les Docteurs JUBÉ, DEBRAY, LORTHOLARY, MARLAUD, LAVANDON, VIGNARD, DESCOTTES, BONNETBLANC, MARCHADIER, DURAND, CONSTANT, CHATAGNON, PLAS.

CHAPITRE I

Introduction

Dans toute division congénitale du voile du palais, deux parties sont à considérer : le palais mou, le palais dur.

Ces deux parties présentent entre elles des différences fondamentales :

Le palais mou est élastique. « Un muscle, animé de mouvements incessants, limite, sous une muqueuse, une fente essentiellement variable. Le problème n'est pas de trouver de l'étoffe — il y en a toujours assez pour un rapprochement transversal — mais d'immobiliser pendant la durée de la cicatrisation des tissus qu'il faut conserver dans leur intégralité. C'est relativement facile. »

Le palais dur : « Ici tout est rigide ; — la fente est constante ; — le problème chirurgical est tout différent. Il consiste à trouver les éléments pour combler la perte de substance. Il faut assurer la coaptation, la vitalité des lambeaux mobilisés. C'est la principale, la vraie difficulté ». (Veau et Ruppe, Journal de Chirurgie, juillet 1922 : Anatomie chirurgicale de la division palatine).

Les auteurs classiques, par des méthodes diverses, il est vrai, envisageaient en bloc le traitement des divisions vélo-palatines. Ils n'établissaient aucune différence entre le voile et la voûte. En fait, ils décrivaient la technique de l'uranostaphylorraphie. Bien plus, ils ne faisaient aucune diffé-

rence dans les divisions de la voûte. Que la division du palais dur soit non compliquée de bec-de-lièvre, ou bien qu'elle soit compliquée de bec-de-lièvre, lui-même uni-ou bilatéral, la technique opératoire était la même.

Nous considérons, au contraire, que les divisions palatines sont essentiellement différentes suivant qu'elle sont associées ou non à un bec-de-lièvre osseux. Il est donc logique d'appliquer à des divisions anatomiquement fort différentes des procédés opératoires différents.

Dans cette thèse, nous laissons délibérément de côté les divisions compliquées de bec-de-lièvre osseux. Ce sont là des divisions relativement faciles à opérer. Il existe toujours un vomer plus ou moins étendu dont la muqueuse décollée est de la plus grande utilité pour la réparation.

Nous aurons donc uniquement en vue le traitement opératoire des divisions palatines non compliquées de bec-de-lièvre osseux, c'est-à-dire avec intégrité du rebord alvéolaire. De telles divisions peuvent certes, parfois, s'accompagner d'un bec-de-lièvre des parties molles, mais du fait de la continuité du rebord alvéolaire, elles entrent dans le cadre de notre étude. Ces divisions sont — du fait des considérations anatomiques que nous exposerons plus loin — de beaucoup les plus difficiles à traiter.

Et dans ces divisions avec intégrité du rebord alvéolaire, c'est tout particulièrement l'uranoplastie qui fera l'objet de notre étude. La staphylorraphie est chose toute différente. La suture musculaire, combinée à la suture nasale et à la suture buccale, permet actuellement d'obturer les fentes du voile les plus larges. Elle a ainsi complètement et heureusement modifié le pronostic de la staphylorraphie. Il n'en est pas de même pour la division de la voûte osseuse.

Les 69 observations inédites, qui illustrent ce travail, montrent les tâtonnements, les étapes successives par lesquelles on est passé pour arriver à dégager une technique, qui, à notre sens, semble constituer un progrès dans le trai-

tement opératoire des divisions palatines. L'avenir dira si ce jugement n'est pas trop optimiste.

Ces observations ont été choisies parmi les 500 staphylorraphies pratiquées par notre maître, le Dr Veau, depuis 1921, époque où il employa pour la première fois la suture musculaire. Ce sont celles qui, à notre avis, offrent le plus d'intérêt pour le travail que nous entreprenons.

Nous considérons comme un devoir bien agréable et bien doux à remplir de remercier de tout notre cœur notre cher Maître de nous avoir initié à sa technique nouvelle et de nous avoir guidé dans l'élaboration de cette thèse.

Que l'obligeance et l'amabilité — sans borne à notre égard — de celui qui a inspiré ce travail et en a fourni les éléments, reçoive ici toute la gratitude d'un élève reconnaissant et fidèle.

CHAPITRE II

Historique

Le traitement des divisions congénitales du voile du palais a depuis longtemps intéressé les chirurgiens. C'est une question à laquelle ils ont apporté des solutions très différentes, et nombreuses sont les méthodes opératoires qui ont pour but d'obturer les fentes vélo-palatines.

Nous ne rappellerons pas ici l'historique complet de l'urano-staphylorraphie. C'est délibérément que nous laissons de côté les banalités qui se trouvent dans les livres classiques au sujet de cette opération.

En réalité, de la multitude des travaux parus sur cette question, trois procédés opératoires principaux doivent être retenus :

I. Procédé de Baizeau-Langenbeck-Trélat.

II. Procédé de Lane.

III. Procédé de Brophy.

Nous les décrirons en trois chapitres successifs.

Dans un quatrième chapitre, nous passerons rapidement en revue les :

IV. Procédés extraordinaires.

I. Procédé de Baizeau-Langenbeck-Trélat

Baizeau, en 1861, reprenant les idées de Dieffenbach (1834) décrit le procédé dit du « double pont ». « Il faisait sur les 2 côtés latéraux de la perforation deux lambeaux longitudinaux, détachés de la voûte par leur face profonde, mais qui se continuent avec les parties molles en avant et en arrière, de manière à former deux voiles quadrilatères, en forme de pont, mobiles latéralement et pouvant se réunir par leurs bords internes ».

Encore ce procédé ne fut-il employé que pour réparer une perforation syphilitique et une perforation accidentelle de la voûte et Baizeau pensait que « dans les divisions congénitales l'autoplastie ne devait pas donner grandes chances de succès ».

A la même époque (1861), Langenbeck publiait sa technique nouvelle de l'uranoplastie. Au moyen de 2 grandes incisions latérales, allant de la molaire postérieure à l'incisive interne, il détachait deux lambeaux muco-périostés qu'il suturait après avivement de leur bord interne.

Trélat se rallia à la méthode de Langenbeck et décrit une technique complète de l'uranoplastie (1886).

Après avivement du bord libre de la fente, il trace 2 incisions limitantes et libératrices des lambeaux. Cette incision est menée de chaque côté à 12 ou 14 m/m du bord libre avivé ; elle s'étend en avant au-delà de l'angle d'avivement ; elle dépasse en arrière de un centimètre le bord postérieur du palais osseux.

Ces deux incisions permettent de « mobiliser » deux lambeaux vélo-palatins et de les « suturer » sur la ligne médiane.

Le décollement, pour Trélat, était le temps capital ; décollement facile au niveau de la voûte osseuse où spatule et rugine libèrent les adhérences de la muqueuse à la voûte ; décollement difficile au niveau du voile, où il faut désins-

rer l'aponévrose palatine du bord postérieur du palais osseux. Ce décollement entraîne presque toujours la rupture de l'artère palatine postérieure.

Faute d'une section complète de cette aponévrose dans toute l'étendue du lambeau, celui-ci ne sera pas mobilisable, « la suture sera tendue et échouera ».

Un très grand nombre de chirurgiens se sont ralliés à cette méthode : Le Dentu, Kirmisson, Broca. Delbet, fidèle à la technique de Trélat, y a cependant apporté une modification : la réduction des incisions libératrices (1897). « Dans les cas, dit-il, où le palais est fortement excavé, même lorsque la division est très large, les lambeaux, en s'abaissant, peuvent venir au contact sans que les incisions libératrices baîllent. J'en ai conclu que, dans la partie antérieure de la fente, l'incision ne sert de rien ». Il est donc inutile de la prolonger en avant et Delbet trace une incision juste assez grande pour permettre le passage des instruments qui vont décoller les lambeaux. « On arrive ainsi à conserver un pédicule très large qui met le lambeau dans de bien meilleures conditions de vitalité ».

Certains ont apporté des modifications de technique intéressant la staphylorraphie proprement dite (Sébileau-Morestin, Ombrédanne). Nous ne nous y arrêterons pas.

D'autres, pour faciliter la mobilisation des lambeaux, ont préconisé la section du crochet ptérygoïdien (Billroth 1875, Dorrance 1925) ou de très longues incisions latérales allant jusqu'au maxillaire inférieur (Addison 1925).

Dans les cas de fentes larges, Fergusson et Lannelongue (1877) pratiquèrent l'uranoplastie ostéo-muqueuse.

En 1926, Brown préconise de nouveau la restauration de la voûte avec des lambeaux ostéo-muqueux. Au moyen de 2 petites incisions latérales pratiquées sur la partie postérieure de chaque lame palatine, il sectionne l'os au ciseau. Le rapprochement des 2 lambeaux ostéo-muqueux se fait alors facilement et est maintenu par un fil puissant noué sur la ligne médiane. La suture de la muqueuse se fait par

points séparés. Pour Brown, cette opération est « presque toujours satisfaisante ». Cependant, il reste « une petite ouverture » à la partie antérieure de la fente, plus ou moins grande suivant les cas.

Nous ferons enfin une mention spéciale au procédé décrit par Lannelongue en 1877 et dont Ehrmann s'est fait l'apôtre en 1901 : la palatoplastie en 2 temps. Le décollement préalable des lambeaux augmentait leur vitalité et évitait leur nécrose. C'est dans les cas difficiles que cette méthode trouve son application. Ehrmann l'employait surtout chez les enfants en bas âge.

II. Procédé de A. Lane

Sa caractéristique consiste dans le retournement ou le renversement du ou des lambeaux décollés.

C'est Krimer (1827) qui eut l'idée de cette technique, en taillant 2 lambeaux latéraux, qu'il renversait l'un vers l'autre.

Ce procédé fut repris par Pancoast, Velpeau, Nélaton, avec différentes variantes dans la taille et le siège des lambeaux.

Mais c'est à Lane (1902) que revient la description détaillée de la technique par renversement des lambeaux.

Celle-ci peut se résumer ainsi : « Je détache un lambeau muco-périosté d'un côté et je le fixe solidement entre l'os et la muqueuse décollée du côté opposé », après l'avoir renversé sur la fente palatine, le pédicule du lambeau étant placé sur le bord libre de la fente, correspondant au côté décollé.

D'ailleurs, Lane décrit une technique différente suivant les variétés anatomiques de fissures palatines.

Nous citerons seulement le procédé employé dans le cas de fissure intéressant le voile et la voûte, avec intégrité du rebord alvéolaire.

Lane note que — dans ce cas — le « septum » ou vomer descend plus ou moins bas sur la fente. Il utilise — après décollement — la muqueuse du vomer, à laquelle il suture le lambeau buccal renversé. Ce lambeau prend ainsi point d'appui sur la muqueuse vomérienne par son milieu ; son bord libre est suturé à la muqueuse opposée.

Gaudier de Lille a vulgarisé en France ce procédé et en a obtenu de bons résultats. Notre maître, le Dr Veau, a lui-même employé six fois cette méthode. Il n'a obtenu qu'un seul succès complet (présenté en février 1921 à la Société de Chirurgie).

III. Procédé de Brophy

En 1889, Brophy décrit un procédé nouveau d'uranoplastie. Ce procédé consiste, non pas seulement en un rapprochement muqueux ou muco-périosté, mais surtout en un rapprochement osseux progressif des 2 maxillaires supérieurs.

Ce procédé, d'ailleurs, ne nous intéresse pas directement.

En effet, Brophy prend soin de diviser en deux grandes classes les divisions palatines :

1° Celles qui s'accompagnent d'un bec-de-lièvre osseux ;

2° Celles qui ne s'accompagnent pas d'un bec-de-lièvre osseux, c'est-à-dire avec intégrité du rebord alvéolaire.

Les premières sont justiciables de sa méthode. La chirurgie osseuse, la suture osseuse par trois fils métalliques, passés au travers des deux maxillaires supérieurs, est seule capable de réparer convenablement de telles divisions.

Les secondes, au contraire, ne sont pas justiciables de la suture osseuse. Pour ces fissures palatines, avec rebord alvéolaire intact, Brophy utilise le procédé classique de réparation : celui de Langenbeck. Pour lui, comme pour les classiques, il faut décoller 2 lambeaux et les abaisser de la voûte. L'abaissement des lambeaux, qui font pont sous l'ogive de la voûte, permet leur suture.

Ainsi, pour la réparation des divisions palatines avec intégrité du rebord alvéolaire, il n'y a pas, en réalité, 3 procédés, mais deux : le procédé de Lagenbeck-Trélat, le procédé de Lane ; le procédé de Brophy n'étant pas applicable à de telles divisions.

Le Brophy est une opération pour fissure palatine, avec bec-de-lièvre. Cela nous dispense d'entrer dans le détail de la technique et de faire la critique de cette méthode.

Tels sont, brièvement décrits, ces trois procédés opératoires. Quelle en est la valeur comparée au point de vue des résultats anatomiques ?

Les différents auteurs qui ont publié des statistiques de leurs opérés par le Langenbeck, Trélat accusent des résultats variant de 48 à 85 % après une ou plusieurs opérations. Ce sont : Rianzi et Sultan, 72 % ; Monnier, 72 % ; Veau et Ruppe, 72 % ; Ehrmann, 82 % ; Broca, 85 %.

Blackeway donne 48 % de guérisons complètes, chiffre notablement inférieur aux précédents. Et malgré cela, il conclue à la supériorité du procédé classique sur la méthode de Lane ou de Brophy.

VI. Procédés extraordinaires

A côté de ces trois procédés opératoires principaux, nous rappellerons brièvement les méthodes extraordinaires auxquelles certains chirurgiens ont eu recours, dans l'impossibilité qu'ils étaient d'obturer de larges brèches palatines par les méthodes classiques. Peut-être aussi y ont-ils eu recours avec l'idée de créer une opération nouvelle, qui permette d'attirer sur eux l'attention de leurs contemporains et de faire passer leur nom à la postérité !

Sanson emprunta à la face supérieure de la langue un lambeau pour fermer la fente palatine. Cette tentative fut suivie d'un insuccès complet.

Blasius tailla un lambeau cutané frontal, le fit pénétrer par une narine et obtura la fente.

Thiersch taillait un lambeau dans l'épaisseur entière de la joue et l'implantait dans la brèche, sa face muqueuse regardant le cavum.

Eiselsberg employa la greffe italienne en prenant un lambeau pédiculé à l'avant-bras. Il eut même l'idée étrange d'obturer une large brèche palatine en utilisant le petit doigt de la malade, préalablement avivé sur ses deux faces latérales.

De telles méthodes se jugent d'elles-mêmes.

Passavant, Schöenborn, Trendelenbourg empruntèrent les premiers un lambeau à la paroi postérieure du pharynx, avec lequel ils fermèrent la brèche palato-staphylienne.

Rosenthal, en 1924, reprit cette technique. Il détacha de la paroi postérieure du pharynx un lambeau à base inférieure, à sommet supérieur. Ce lambeau, dont le sommet est de forme ogivale, est amené dans la fente du voile avivée, et suturé à ses bords par des points séparés. La brèche du palais dur était refermée par la méthode de Langenbeck. La réparation du voile et de la voûte était faite en une seule séance. Cette technique, employée dans 8 cas, lui a donné de bons résultats. La pharyngoplastie a été employée dans les observations 21 et 28, sans obtenir le résultat espéré. Nous verrons, à propos de ces observations, ce qu'il faut penser d'une telle méthode.

Enfin, un chirurgien américain, Coughlin, eut l'idée, en 1918, de restaurer la voûte palatine avec du cartilage costal.

Il s'agissait d'un malade de 23 ans qui, après staphylorraphie, présentait une brèche osseuse large de 20 m/m., le lambeau palatin droit ayant 10 m/m., le lambeau gauche ayant 12 m/m. de large. Ces dimensions anormales firent rejeter les procédés habituels. La réparation fut obtenue en 4 opérations :

1°) Découverte du 4e cartilage costal droit et inclusion d'un fragment de ce cartilage sous la peau du 2e espace droit.

2°) Taille d'un lambeau en pont, ayant son pédicule dans la région sous-maxillaire et aboutissant au fragment costal inclus, qui est libéré avec la peau qui le recouvre. Le lambeau a la largeur du fragment costal et il est transformé en un lambeau tubulé par suture de ses bords l'un à l'autre.

3°) Recouvrement de la face cartilagineuse profonde par un lambeau cutané.

4°) Mise en place du lambeau cartilagineux et cutané dans la fente osseuse. Suture des 2 bords cutanés à la muqueuse nasale et à la muqueuse buccale. Le résultat définitif fut parfait.

Cette technique originale étonne un peu, quand on pense qu'un appareil de prothèse eut rempli le même rôle que le fragment costal à moins de frais. On aurait ainsi évité des mutilations inmportantes.

La seule remarque, que nous nous permettrons encore de faire à propos de ce procédé, c'est de rapprocher du cas de Coughlin l'observation 50 rapportée plus loin. Il s'agissait d'une enfant de 2 ans ½. La fente avait 20 m/m. et les lambeaux 12 m/m. de large : donc, cas superposable, hormis la différence d'âge. Eh bien ! cette fente très large, très grave, fut obturée en une seule opération avec un trou temporaire, il est vrai, qui se ferma d'ailleurs spontanément en six mois.

Ainsi, le rapprochement de ces deux cas nous démontre l'inutilité absolue de faire des emprunts étrangers à la muqueuse palatine. La division du palais dur doit et peut être reconstituée par une opération *uniquement palatine*.

CHAPITRE III

Considérations Anatomiques

Avant d'entrer dans le détail des observations, il nous semble utile re rappeler brièvement les caractères anatomiques de la division palatine avec intégrité du rebord alvéolaire.

Nous étudierons successivement :

I. L'os.

II. Les muqueuses.

III. Le bord libre de la fente.

I. L'os.

La division est toujours bilatérale. Le plus souvent la perte de substance osseuse n'intéresse que la partie postérieure de la voûte. On ne voit pas le vomer qui, atrophié, est reporté en avant.

Mais assez souvent la fente arrive jusqu'au trou palatin antérieur. Dans ce cas, on aperçoit le bord antéro-inférieur du vomer épaissi au milieu de la fente. La fente est large. Les lames palatines sont généralement très étroites. Ce sont des cas très difficiles à traiter.

II. Muqueuses.

1°) *Buccale* — Assez facile à décoller.

Dans les divisions du voile et de la partie toute postérieure de la voûte, la muqueuse est très épaisse et résistante, sauf sur la ligne médiane où elle est souvent mince. Dans les divisions étendues jusqu'au trou palatin antérieur, on peut rencontrer une disposition anatomique spéciale : la fente osseuse est plus longue que la fente muqueuse. Entre les sommets de la fente muqueuse et du squelette, il y a un espace de plusieurs millimètres, où muqueuse buccale et muqueuse nasale sont fusionnées et les deux réunies forment une membrane si mince qu'elle est transparente. Quelquefois cette atrophie peut s'étendre sur une largeur de plus de un centimètre.

2°) *Nasale.* — Elle est lisse, non adhérente à la voûte : donc facile à décoller.

III. Bord libre de la fente.

Il est formé par le bord libre des lames palatines, bord mince, parfois véritable lame papyracée chez l'enfant. Cette lame osseuse est recouverte par une muqueuse buccale qui adhère et une nasale qui n'adhère pas.

Mais — caractère anatomique particulier — un faisceau fibro-musculaire double la muqueuse du bord libre. C'est « le muscle de la fente », constitué par des fibres du pharyngo-staphylin et du péristaphylin interne. Il se dirige d'arrière en avant. Il ne prend aucune attache sur l'os à la partie postérieure de la fente. Au contraire, il s'insère sur l'os à la partie antérieure de la fente et à ce niveau ne peut être séparé de la muqueuse.

CHAPITRE IV

Considérations sur l'Architecture de la Région Velo-Palatine Conséquences Chirurgicales

En considérant le palais par la bouche, ou en examinant dans les livres les dessins représentatifs de cette région, on obtient une idée très imparfaite du voile du palais. La cloison vélo-palatine apparaît comme un plan horizontal. Rien n'est plus faux. En réalité, la région vélo-palatine présente une architecture compliquée. On peut y reconnaître 3 régions distinctes par leur forme et leur direction :

I. *Le Palais Mou :* C'est une cloison transversale, à direction presque verticale. Cette région seule est fendue dans les divisions simples du voile.

II. *La moitié postérieure du Palais Dur :* c'est une « voûte » plus ou moins ouverte dont l'arète supérieure est orientée horiontalement.

III. *La moitié antérieure du Palais Dur :* c'est une « demi-coupole ». Ce segment n'est intéressé qu'en cas de bec-de-lièvre osseux. Fendue ou non, c'est là qu'est la réserve de tissu utilisable pour l'autoplastie de la voûte.

Ainsi, ces 3 segments ont chacun une physionomie différente : le voile est aussi différent de la voûte que le pied l'est de la jambe. La fissure de ces trois segments devra donc être réparée suivant des principes différents : est-ce que le maçon construit un mur comme il édifie une coupole?

Mais un fait particulier contribue non seulement à se faire un compte inexact de la région vélo-palatine, mais encore à rendre l'opération difficile et délicate. C'est que le chirurgien n'a qu'une voie d'accès possible : à travers les arcades dentaires. Or, par cette voie, on voit le palais comme au fond d'un puits. Si la fente palatine était exposée, comme une syndactylie, on l'opérerait plus facilement.

I. Le voile.

Le voile du palais apparaît comme une cloison verticale, coudée à angle presque droit sur la voûte horizontale.

Il est bien exposé, d'une élasticité prodigieuse, donc facile à réparer. Mais, dans le voile, il existe une région profonde, plus difficilement accessible : c'est l'union du voile et de la voûte. A ce niveau, il y a un changement brusque de direction. C'est une cause de moindre résistance, expliquant les déhiscences fréquentes à l'union voûte et voile.

II. La voute palatine.

La partie moyenne du palais est une voûte placée horizontalement. C'est un fait banal, observé par tous les auteurs.

Conséquences chirurgicales.

La forme en voûte est le fait capital, qui domine toute la chirurgie palatine réparatrice. Elle est à la base de toutes les méthodes opératoires.

Pour les classiques, Baizeau, Langenbeck, l'abaissement de la muqueuse de la voûte est le principe fondamental de

leur opération. Brophy, lui-même, donne dans son livre, une figure très démonstrative pour montrer comment l'ogivité de la voûte est utilisée pour fermer la fente.

Chose curieuse, Trélat semble ne pas s'être rendu complètement compte de ce fait. On ne trouve pas le mot abaissement dans ses publications.

D'ailleurs cet abaissement entraînait non seulement la section de l'aponévrose palatine, mais aussi la section de la muqueuse nasale le long du bord postérieur de la lame palatine.

Ce fait a été bien démontré dans l'observation 6.

Et cet abaissement est, en réalité, le facteur principal de désunion et de sclérose — et, en conséquence, des mauvais résultats fonctionnels.

Aussi, la bonne méthode de staphylorraphie sera celle qui n'abaissera pas le lambeau décollé, mais au contraire le remontera au contact de l'os.

Dans la pratique, deux éléments s'opposent à l'ascension du lambeau décollé : ses attaches antérieures, ses attaches postérieures.

1°) *Attaches antérieures.* — Les classiques faisaient des incisions latérales qui respectaient toujours le pôle antérieur du lambeau. En effet, au sommet du lambeau, arrive l'artère palatine antérieure, qui dans leur esprit assurait son irrigation. Dans de telles conditions, ils étaient dans l'impossibilité absolue de remonter le lambeau. Ils ne pouvaient que l'abaisser.

Pour nous, au contraire, il faut détacher complètement le pôle antérieur du lambeau. La palatine antérieure n'est pas la véritable artère de la voûte. C'est l'artère de la cloison. On peut donc détacher le sommet du lambeau sans craindre le sphacèle.

On obtient ainsi une très grande mobilité.

2°) *Attaches postérieures.* — Elles sont constituées par l'artère palatine postérieure. C'est la vraie artère nourricière-

re de la voûte. Il faut donc la respecter. Cette artère fixe la base du lambeau. Si le sommet du lambeau détaché peut être déplacé tant qu'on veut, il n'en est pas de même de la base qui reste collée au plan osseux par la palatine postérieure. Ainsi cette artère s'oppose à l'ascension et au déplacement du lambeau vers la ligne médiane, en une région qui est précisément le point faible de la staphylorraphie.

Différents moyens ont été recherchés pour vaincre la résistance de cette artère, en agrandissant le trou palatin postérieur. On n'a obtenu aucun résultat.

Le seul moyen efficace consiste dans l'élongation de l'artère par traction : ainsi obtient-on pour la base du lambeau une mobilité suffisante.

En résumé, l'abaissement de la muqueuse de la voûte a permis l'opération classique. Mais il a entraîné des conséquences qui ont causé la ruine du procédé de Langenbeck, Trélat.

III. Demi-coupole palatine.

Cette région n'est intéressée par la fissure que dans les divisions avec bec-de-lièvre.

La muqueuse qui la tapisse est épaisse et constitue un lambeau de tout premier ordre.

Mais une fois le lambeau détaché, il faut le fixer au plafond de la brèche qu'il doit obturer. C'est chose difficile, car cette muqueuse épaisse est blindée. De plus, une fois détachée, elle conserve sa forme et s'adapte mal à une région d'architecture différente.

Différents moyens ont été employés pour fixer le lambeau :

1°) Par des points passés dans la narine et noués sur un bourdonnet de gaze.

2°) Par des points passés dans les deux muqueuses nasales.

3°) Par des points passés dans la muqueuse du vomer.

Ces différents moyens sont exposés dans les observations qui suivent.

CHAPITRE V

Observations

Les observations, qui suivent, ont été relevées sur les cahiers d'opérations du Dr Veau.

Elles ont toutes — sauf une — été pratiquées par lui-même à l'hospice des Enfants-Assistés.

Nous avons, nous-même, étant externe, assisté aux toutes premières sutures musculaires. Comme interne, nous avons aidé à de nombreuses interventions.

Ces observations sont numérotées de 1 à 69. De plus elles portent un deuxième numéro, le numéro réel du cahier d'opérations.

Chaque observation est divisée en deux parties : d'abord le compte-rendu opératoire, surtout détaillé pour la réparation de la voûte osseuse ; ensuite les critiques ou remarques que chaque opération a paru justifier.

OBSERVATION I (3)

Micheline N..., 9 ans.

Division de la voûte et du voile, 1 opération. Largeur fente : 21 m/m, lambeau : 18 m/m

6-12-1921. Vu la largeur de la fente, on décolle dans un premier temps à la manière de Erhmann. Pour la 1re fois,

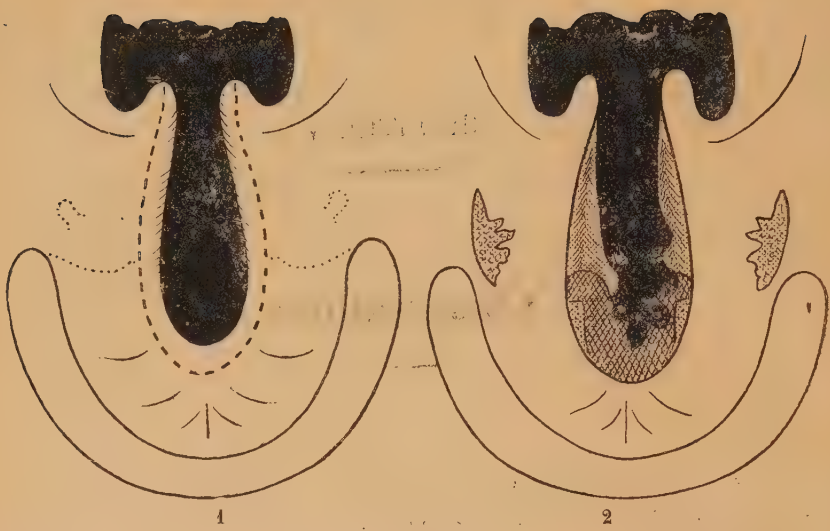

FIG. 1. — Incision de la buccale à 3 mm. du bord libre de la fente.
FIG. 2. — Muqueuse épaisse, exubérante.

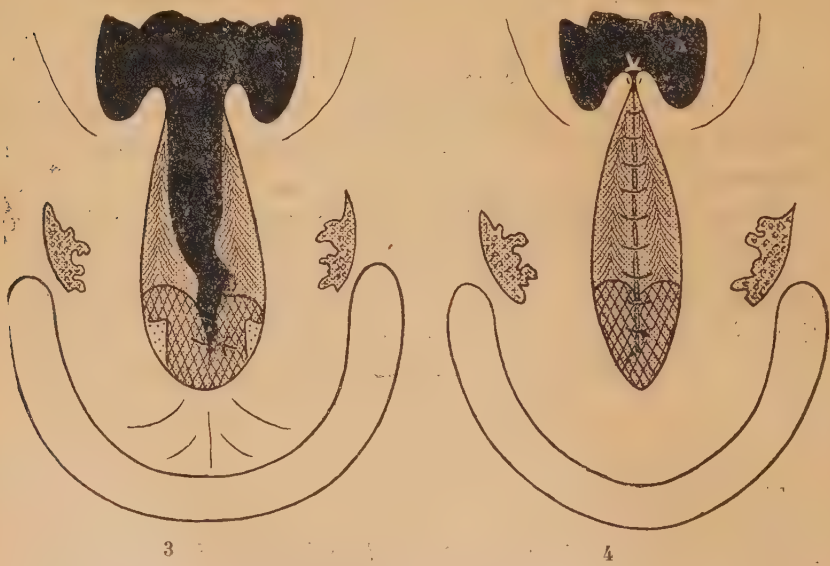

FIG. 3. — Le 1er fil de suture nasale est passé en avant, noué sur la nasale.
FIG. 4. — Suture nasale complète.

on fait les incisions latérales, qui permettent le décollement de la muqueuse buccale. La muqueuse nasale a été crevée à gauche.

10-12-1921.

Suture nasale. On voulait réaliser un plan de suture complet sur la muqueuse nasale. Mais on supposait — ce qui est faux — que cette muqueuse était friable, peu résistante, et on ne savait pas qu'elle pouvait se décoller. Aussi, pour réaliser cette suture, a-t-on rabattu une collerette de muqueuse buccale, qui semblait avoir plus de qualités plastiques que la nasale.

Par les incisions latérales, on décolle de nouveau.

Incision de la muqueuse buccale à 3 m/m du bord de la fente (fig. 1). Cette muqueuse décollée est basculée dans la fente.

Un 1er point, au catgut o, est placé au pôle antérieur de la fente. La muqueuse épaisse est exubérante (Fig. 2). On en a beaucoup trop. Ce point est noué dans les parties molles. (Fig. 3).

On place 10 autres points, qui sont noués sur la nasale. (Fig. 4).

Suture musculaire. — Le fil d'argent est noué latéralement. Il a été serré si fort que le fil a cassé et a dû être remplacé.

Suture buccale. — Complète, mais difficile en avant, car la traction est considérable. (Fig. 5).

Les incisions latérales ont été très traumatisées parce qu'on n'a pas d'instruments appropriés.

Résultat : Guérison sans trou temporaire.

Phonétique : Deuxième catégorie.

Critique. — Voilà l'appréciation, que porte notre Maître le Dr Veau lui-même, sur cette opération, notes que nous avons recueillies sur le cahier d'opérations : « J'ai fait là une opération qui ne devait pas réussir. Je tremble à l'idée du danger que j'ai couru. Il a fallu un concours inouï de

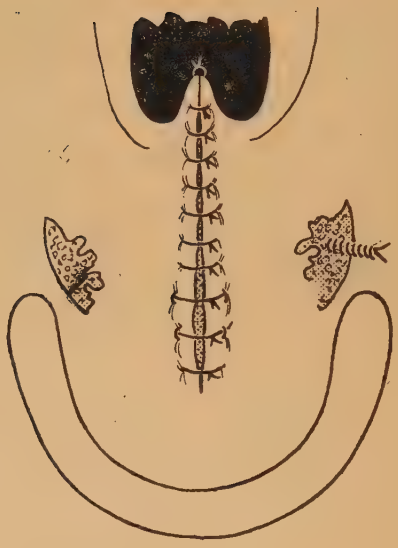

5

Fig. 5. — Suture buccale complète, tire en avant. Le fil musculaire est noué dans l'incision latérale droite

circonstances pour que la désunion ne se produise pas au moins en avant. J'avais marqué une méthode nouvelle, mais je n'en comprenais pas encore la possibilité. Dans mon ignorance, je lui demandais beaucoup plus qu'elle ne pouvait donner. Si j'avais échoué, j'en aurais rejeté la faute sur le principe de la méthode et il est probable que je l'aurais abandonné définitivement. Mais il y a une Providence pour les Innocents ».

On devait échouer, en effet, parce qu'on a fait, au niveau de la voûte, une suture buccale à distance de la suture nasale. Nourri dans les idées de Trélat, on avait décollé la muqueuse buccale pour l'abaisser et allonger d'autant le lambeau palatin. Mais — ce faisant — on créait un espace mort entre la suture buccale et la suture nasale. L'espace mort est le véritable danger pour la suture de la voûte.

Il est certain que le succès a été dû au décollement préalable de la muqueuse palatine. C'est une pratique que notre

Maître, le Dr Veau, tenait de Ehrmann. Mais, malgré tout, on ne s'explique pas comment on a pu rapprocher la muqueuse buccale, surtout qu'on avait prélevé un segment de cette muqueuse pour allonger d'autant la muqueuse nasale. « Je m'explique encore moins le succès total de cette opération. Du reste, je ne me l'explique pas plus que le succès que j'obtenais parfois par la méthode de Trélat. L'opération que j'ai faite est moins mauvaise que l'opération classique. Mais si j'avais échoué, il est probable que j'aurais abandonné une méthode qui n'avait pas pour elle le prestige des anciens maîtres ».

OBSERVATION II (6)

Paul D..., 4 ans.

Division du voile et d'une petite partie de la voûte

Cas facile. 1 opération.

30-1-1922.

Opération typique (Nota 1).

La muqueuse nasale est excellente. Elle a été libérée avec soin. Après décollement, les deux lèvres sont bien en contact.

Suture nasale : 6 crins fins liés dans la plaie.

Le seul incident consiste dans la déchirure des incisions latérales presque jusqu'au contact de l'incision médiane, par le maniement des rugines de Trélat. C'est à la suite de cet incident que le Dr Veau a fait construire des rugines plus petites de moitié en longueur et en largeur.

Résultat : fermeture sans trou temporaire.

Critique. — On doit s'estimer heureux d'avoir réussi, pour les raisons exposées à l'obs. 1.

Cet exemple prouve que la déchirure de la muqueuse

Nota. — Cf. Technique de la Staphylonaphie. Journal de Chirurgie 1922.

buccale n'a aucune importance. Quand on conserve intacte la palatine postérieure, on peut tout se permettre.

OBSERVATION III (18)

Marie C..., 6 ans.

Division du voile et de la voûte

2 opérations.

1re opération : 15-4-1922, dans le service du Dr Hallopeau.

1°) *Incision à droite :* décollement facile et complet de l'aponévrose. Décollement de la muqueuse nasale.

2°) *Incision à gauche :* Le bord postérieur de la lame palatine est ruginé, comme à l'ordinaire, difficilement et peut-être incomplètement. La paroi pharyngée est décollée avec le doigt introduit dans la plaie. Le décollement de la lame palatine a été achevé, au moment de l'avivement.

3°) *Avivement.*

A droite : On a enlevé un petit lambeau de 1 m/m de large au niveau du voile seulement. Au niveau de la voûte, les muqueuses très minces sont au contact. Pour avoir plus d'étoffe, on a simplement décollé les 2 plans ; mais la minceur est telle qu'on a dû sacrifier quelques millimètres de muqueuse buccale.

A gauche : Incision comme d'ordinaire.

Au niveau du sommet, le dédoublement a été laborieux. Du fait du manque d'épaisseur, on s'est de suite rendu compte que la suture en serait difficile. Peut-être a-t-on eu tort de ne pas assez insister sur le décollement de la muqueuse nasale.

4°) *Suture nasale.* Fig. 1.

Le premier point a été placé à la limite du voile, dans sa partie charnue. Ce fut facile. Il tenait bien et exerçait une

traction très utile sur les lambeaux. Il a été passé à la Réverdin de façon à être lié dans le nez.

Les deuxième et troisième points sont passés avec l'aiguille de Trélat, en avant du point précédent. Mais la muqueuse est très profonde et on a beaucoup de peine à l'amener au sommet de la fente. La muqueuse, qui s'était éraillée au passage du fil, se rompt complètement quand les points 2 et 3 sont liés. La suture ne prend donc qu'un lambeau insignifiant. L'impossibilité de faire une bonne suture nasale vient plus de la minceur de la muqueuse que du manque d'étoffe. L'air passe par un trou largement béant. C'est un échec complet de la suture nasale au niveau de la voûte.

La suture nasale du voile s'est faite sans difficulté.

5° *Suture musculaire.*

Le fil d'argent est passé par la plaie droite en plein muscle ; il sera tordu à la fin.

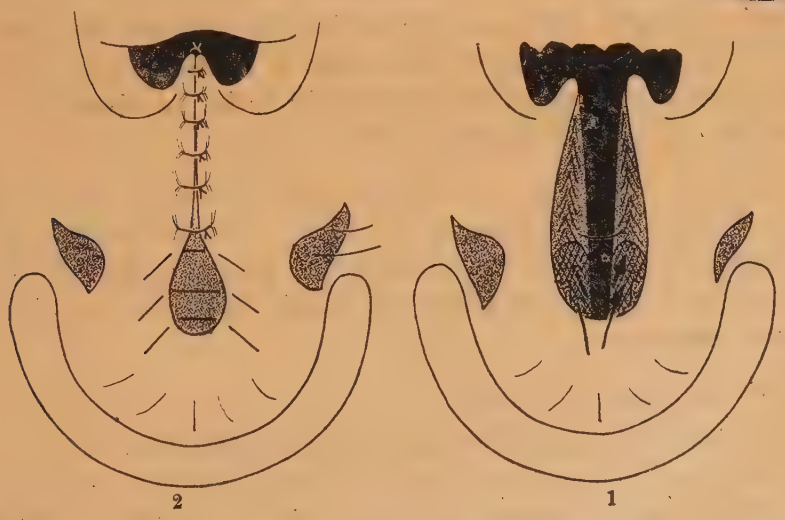

Fig. 1. — Suture nasale. — Le fil le plus postérieur est passé à la limite du voile pour être lié dans le nez. Les 2 fils antérieurs ont éraillé (en noir) la muqueuse droite.

Fig. 2. — Suture buccale complète sur le voile. Au niveau de la voûte, 3 fils sont passés prenant les deux buccales qu'ils réuniront difficilement.

6° *Suture buccale.* Fig. 2.

Facile au niveau du voile. Très difficile au niveau de la voûte. En effet, les lèvres sont à un bon centimètre de distance et on n'ose pas tirer sur la muqueuse, qui est très mince. Pour obtenir de l'élasticité, on décolle sur un centimètre de chaque côté, surtout en avant, sur la ligne médiane. On peut alors suturer sans trop de difficultés. Le point antérieur non seulement ne tire pas, mais encore fait une oreille : il y a exubérance (on devrait trouver le moyen d'utiliser cette muqueuse, qui est en trop. Pour cela, il faudrait chercher des incisions de débridement).

Le point moyen ne tire pas. Mais le point postérieur tire beaucoup ; l'air passe par le trou de l'aiguille. Il est évident que ce point ne tiendra pas, d'autant plus qu'en décollant, la muqueuse buccale a quitté le plan osseux. Il en résulte un espace mort de plus de un centimètre de hauteur.

La luette a été mal faite. Quand le métallique a été lié, la luette ratatinée était reportée sur la face buccale du voile. Cela vient probablement de ce que le fil métallique a été passé trop haut sur la face dorsale du voile. Le résultat immédiat est peu satisfaisant.

Suites opératoires. — Un trou se produit dès le 2e jour. Il a un centimètre et demi de diamètre. Le fil métallique apparaît dans sa partie postérieure. Le fil est enlevé le 15e jour. Le voile est complètement réuni. La luette a repris sa place normale.

2e *opération* : 6-7-1922.

Le trou a 11 m/m de long et 6 m/m de large.

Incision transversale sur le bord postérieur de la lame palatine droite. Désinsertion de l'aponévrose. Tout le voile se déprime facilement. Décollement de la muqueuse nasale par refoulement. (Fig. 3). Taille d'un lambeau droit à charnière interne qui devra basculer pour obturer l'orifice. Le décollement en a été facile ; mais quand on a voulu le faire

basculer, il s'est rompu, car le tissu de la fente n'a aucune élasticité.

3 4

FIG. 3. — Incision transversale sur le bord postérieur de la lame palatine droite.
En noir : orifice à combler.
En pointillé : tracé du lambeau gauche.
FIG. 4. — Le lambeau gauche est tordu et suturé. Forte saillie de son bord antérieur.

On a alors bouché le trou avec un grand lambeau buccal gauche, à pédicule postérieur, renfermant l'artère, qu'on décolle facilement. Sous ce grand lambeau buccal, on a ramené le reliquat du petit lambeau droit. Deux fils prennent les débris de ce lambeau; ils ne servent à rien. Le lambeau tordu est suturé sur les bords ; son bord antérieur fait une forte saillie. (Fig. 4).

Enseignement. — Il ne faut jamais faire basculer à la manière de Lane un lambeau dont la charnière répond au bord d'un trou qui a suppuré. Les tissus scléreux sont inutilisables.

Suites opératoires. — Un trou s'est formé en avant du lambeau tordu. Il a la forme d'une fente transversale. Il est très profond sous un opercule formé par le lambeau tordu. Il s'est peu à peu réduit. En janvier 1923, il mesurait 1 m/m de diamètre et laissait passer un peu de liquide. *Phonétique :* 3e catégorie.

Remarques.

Voilà le cas qui a démontré définitivement qu'il y a entre le voile et la voûte une différence fondamentale. Cette dif-

férence n'avait jamais été signalée, parce que quand on faisait un Trélat, on avait un lambeau unique flottant en bloc. A peine remarquait-on que la partie postérieure était musculaire et la partie antérieure purement muqueuse. Ce lambeau unique suivait la même loi chirurgicale : il était abaissé en masse et suturé d'un bout à l'autre.

Par la suture musculaire, une nouvelle méthode, était créée pour fermer le voile. On faisait au voile ce qu'on faisait pour le périnée. En opérant le n° 1, cas absolument comparable à celui-là, la voûte avait tenu comme le voile par un concours inouï de circonstances. Ce succès considéré comme tout naturel — avait été mis sur le compte de la suture musculaire, qui — à notre sens — était la panacée qui permettrait d'obturer toutes les divisions palatines. C'est dans cet état d'esprit que le cas présent a été entrepris dans le service du Dr Hallopeau. Mais la désillusion a été rapide et amère. La fermeture du voile a été facile, comme c'était prévu. Mais quand il s'est agi de fermer la voûte, on s'est heurté à des difficultés considérables. Et le résultat fut un échec immédiat, un aveu d'impuissance.

Quand on faisait un Trélat, on fermait sans trop de peine toute la muqueuse buccale. A la fin de l'opération, on avait une ligne de suture complète, qui pouvait satisfaire le chirurgien. Cette suture lâchait presque toujours, mais l'honneur était sauf : on avait fermé la voûte.

Ici rien de pareil. On avait bien fermé le voile ; mais on n'avait pas fermé la voûte. L'échec était assuré, immédiat, notoire et patent devant un public capable de comprendre et de juger.

C'était la faillite de toutes les espérances.

Pour sortir de l'impasse, on avait deux moyens :

a) *Revenir au Trélat.*

b) *Chercher à fermer la voûte d'une façon nouvelle.*

a) *Revenir au Trélat. — C'était facile chirurgicalement. Ce cas avait bien démontré que l'échec dans la fermeture*

de la voûte était dû à ce qu'on avait suturé la muqueuse nasale de cette voûte. En faisant une section transversale de cette muqueuse nasale, au niveau des bords postérieurs des lames palatines, on abaisserait certes en masse le voile et la muqueuse de la voûte. Mais c'était revenir au vieux principe de Langenbeck : le double pont, le lambeau élargi par cet abaissement, la suture possible par cet abaissement.

C'était aussi revenir à tous les inconvénients de cet abaissement, la désunion, la sclérose.

Si on était réduit à cet abaissement, on n'avait presque rien fait. On avait apporté à la vieille méthode la très petite amélioration de la suture musculaire. On passait un fil différemment de Trélat et c'était absolument tout. On avait peut-être modifié le pronostic de la division du voile. Mais on n'avait rien fait pour les divisions de la voûte.

La montagne aurait accouché d'une souris. Il ne restait donc qu'à :

b) *Chercher à fermer la voûte d'une façon nouvelle. — Tel a été le but d'efforts nombreux et constants. On y est arrivé après des années de tâtonnements. C'est l'exposé de ces tentatives, qu'on va trouver dans les observations qui suivent.*

OBSERVATION IV (25)

Georgette F..., 6 ans.

Division du voile et du bord postérieur de la voûte
Largeur fente : 9 m/m. Lambeaux : 14 m/m

2 opérations.

1re opération : le 15-6-1922.

Incisions latérales. Décollement pharyngé.

En décollant à droite on rompt la nasale. Le décollement gauche a été moins complet que le droit.

Incision de la fente, prolongée en avant par une incision médiane, qui découvre l'os.

On place 2 points sur la muqueuse buccale pour servir d'écarteur. Chacun de ces fils est passé dans une seule tranche, et à un niveau différent, car au moment de la suture buccale terminale ce fil sera passé dans l'autre tranche et lié comme s'il venait d'être passé dans les 2 tranches. C'est alors qu'on voit l'étendue de la brèche. On a tenté sans succès de placer une fil sur le sommet de la muqueuse nasale, en avant de la brèche : ce fil a cassé par deux fois. Alors on a mis un point comme il est indiqué (fig. 1). Puis on a placé d'avant en arrière six autres points sur la nasale, tous liés dans le nez.

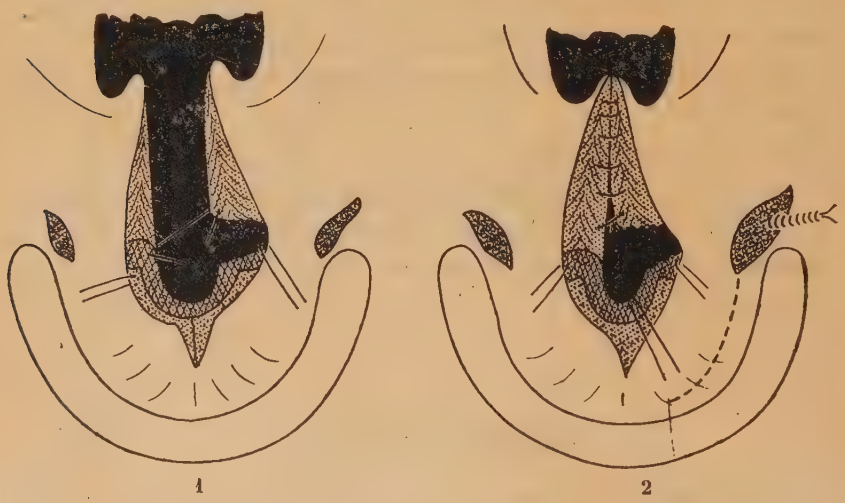

FIG. 1 — Montre : la déchirure de la nasale droite ; le fil qui rapproche les deux nasales ; les deux fils écarteurs sur la buccale.

FIG. 2. — Montre : les points de suture nasale ; l'allongement de l'incision latérale droite ; le fil passé au sommet de la nasale et devant fixer au plafond le lambeau décollé.

Suture musculaire. — Le fil a été passé tout entier en arrière du trou. Quand il a été lié, toute la respiration se faisait par la brèche.

Suture buccale. — La muqueuse buccale se rapprochait mal. On a allongé l'incision droite. Il est probable que la palatine postérieure a été rompue, quand on a décollé le lambeau loin en arrière.

Ce lambeau décollé a été fixé au plafond par un fil passé dans la muqueuse nasale au sommet de la fente. (Fig. 2).

Résultat. — Ce fut un désastre. La désunion de la muqueuse buccale était complète en avant dès le 2e jour et le fil métallique apparaissait sur la ligne médiane en 2 endroits.

Il a été enlevé le 4e jour. Il y avait un trou allongé à la partie antérieure du voile. La suppuration était abondante.

Critique. — C'était là un cas très facile, plutôt division simple du voile que division de la voûte. L'échec tient à trois causes :

1°) *Rupture de la palatine postérieure, due à un maniement trop violent du bec de la rugine coudée. En effet, le bec de la rugine travaille — non sous le contrôle de la vue — mais sous le contrôle de l'index de la main opposée à celle qui manœuvre la rugine. Du côté droit c'est facile. Du côté gauche c'est beaucoup plus difficile. En résumé, il faut manœuvrer la rugine avec la main homonyme au côté à décoller, et guider le bec avec l'index de la main opposée.*

2°) *Rupture de la nasale, qui n'a pas pu être réparée.*

3°) *Mauvaise suture buccale. — Ayant une nasale insuffisante, on a voulu obtenir une bonne suture buccale. On a donc eu recours à une longue incision paramolaire, qui permette d'avoir un lambeau pour obturer la plaie. Ce faisant, on a abaissé ce lambeau. Et pour obvier à cet abaissement, on l'a fixé au plafond par un point prenant la muqueuse nasale. Cela ne pouvait pas réussir, car le sommet du lambeau n'avait pas été détaché.*

Aussi le résultat fut-il lamentable : la sclérose fut la conséquence de la suppuration. Le voile est court et immobile.

Le pilier antérieur a disparu, remplacé par un pli qui se dirige vers la joue.

2e *opération* : 30-10-1922.

L'orifice siège un peu à droite de la ligne médiane. Les bords sont très scléreux. Deux incisions latérales, très allongées en avant, permettent le décollement de la muqueuse jusqu'à l'orifice. Ce fut laborieux, car les tissus sont scléreux. Un fil métallique est passé circulairement et lié à droite.

Fermeture sans incident.

Phonétique : 3e catégorie.

Critique. — Cette opération a été ridicule par les incisions et la suture. Mais la réussite est sans doute due au fait d'avoir isolé les deux muqueuses au niveau de l'orifice. Leur cicatrisation a ainsi pu se faire séparément.

OBSERVATION V (29)

Jeanne B..., 2 ans ½.

Division du voile et de la voûte

Largeur fente : 29 m/m. Lambeaux : 16 m/m. 1 opération.

Opération : 21-6-1922.

Incisions latérales et décollements des muqueuses.

La nasale a été rompue à droite au cours de ces manœuvres.

Passage d'un fil métallique pour suture musculaire.

Suture nasale : facile au niveau du voile ; mais au niveau de la voûte, la muqueuse tendue et inextensible ne se rapproche pas. (Fig. 1). Il était évident qu'on ne pourra rapprocher ni la muqueuse nasale ni la muqueuse buccale. Au moment de la suture musculaire, la fente antérieure a diminué.

Pour permettre la suture des muqueuses, on fait :

1) *Une longue incision demi-circulaire,* qui réunit les 2 incisions latérales ;

2) *Un décollement du lambeau,* circonscrit par cette incision. (Fig. 2).

On a fait un décollement incomplet. Le lambeau est encore fixé dans la profondeur par de nombreux tractus. La région de la palatine postérieure a été respectée.

Les bords de la tranche buccale peuvent se rapprocher.

Pour individualiser davantage la muqueuse nasale de la muqueuse buccale, on a passé entre les deux une membrane amniotique.

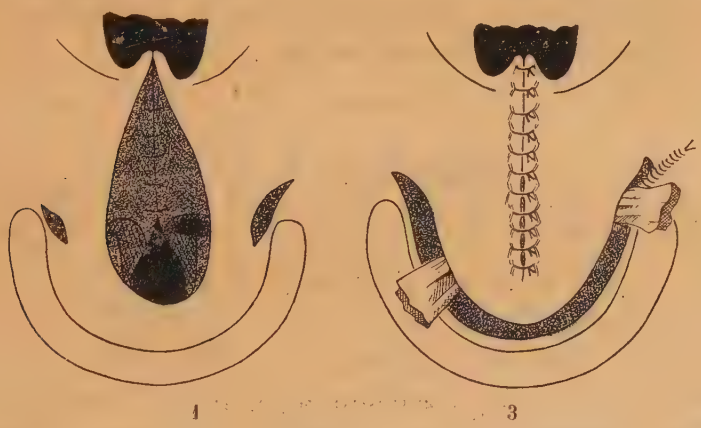

FIG. 1. — Suture nasale du voile complète. En noir : trou de la nasale droite.

FIG. 2. — Suture buccale complète. Membrane amniotique individualisant les deux muqueuses.

La suture buccale se fait alors sans trop de difficultés.

A l'union voûte et voile, les fils tirent passablement ; la région est ombiliquée.

Au milieu, les fils ne tirent pas.

En avant : la muqueuse rigide est exubérante : il y a ébauche d'oreille. Si un trou se produit, ce sera à l'union voûte et voile.

A la fin de l'opération, un peu d'air passe par l'incision latérale gauche, au moment des efforts de vomissements.

Résultat : Fermeture sans trou temporaire.

Phonétique : 3e catégorie.

Critique. — A cette époque, on ne comprenait pas la valeur du décollement buccal total.

En décollant, on n'avait pas pour but de refouler le lambeau en haut et de le fixer au plafond pour obturer l'orifice.

On avait uniquement en vue de permettre à la cicatrisation nasale de se faire à distance de la buccale.

Cette conception théorique était basée sur ce fait que le trou se forme et devient définitif quand la cicatrisation nasale a rejoint la cicatrisation buccale.

OBSERVATION VI (41)

Xavier F..., 2 ans ½.

Division du voile et de la voûte

2 opérations.

Première opération : 6-10-1922.

Tracé des incisions : Suivant la figure 1, l'aponévrose est bien désinsérée du bord postérieur des lames. La lame palatine gauche est à nu et on en voit le bord postérieur. Au-dessus d'elle, il y a une lame d'apparence fibreuse, très tendue (Fig. 2). On ne peut pas croire que c'est la muqueuse nasale. On suppose que c'est l'aponévrose refoulée et que, après avoir incisé cette lame, on trouverait au-dessous une muqueuse élastique plus facilement mobilisable. On sectionne cette lame au bistouri. On s'aperçoit alors que c'était la muqueuse nasale tendue. On avait fait ainsi une énorme brèche dans la nasale.

Après suture des lambeaux, il persiste un trou énorme par où se fait toute la respiration. (Fig. 3).

Alors, on cherche un lambeau pour essayer d'obturer ce trou.

On taille, dans la muqueuse de la voûte, à gauche, un lambeau qui, après décollement, n'est plus fixé que par l'artère palatine postérieure. Ce lambeau a été tordu de 45° et

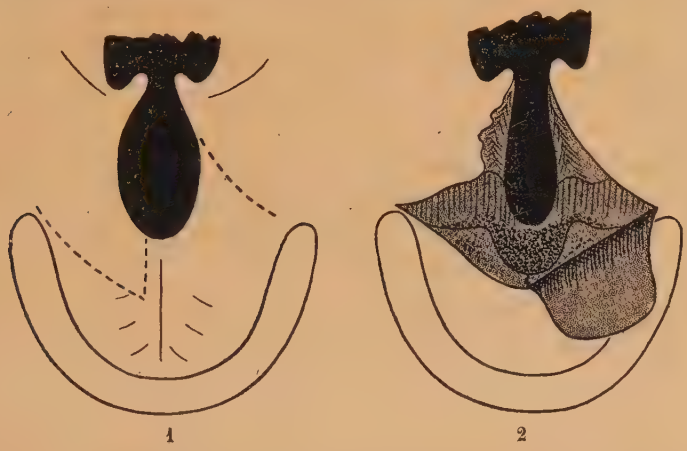

FIG. 1. — Tracé des incisions des lambeaux.
FIG. 2. — Les lambeaux sont décollés. On voit le bord postérieur de la lame palatine et en grisé la muqueuse nasale.

FIG. 3. — Montre les lambeaux buccaux, imbriqués et suturés ; les 2 fils de suture musculaire tordus ; en noir, le trou de la nasale gauche ; en pointillé, le tracé du lambeau gauche qui va obturer le trou.
FIG. 4. — Le lambeau est tordu à 45° et suturé. Deux points noués sur lui le fixent à la nasale.

suturé aux lèvres de la plaie. De plus, il est fixé par 2 points qui prennent la muqueuse nasale et sont liés sur la muqueuse buccale. (Fig. 4). Ce lambeau obturait assez bien le large orifice.

Résultat : Ce fut un désastre. La désunion a été presque complète. Il ne restait qu'un pont au niveau du voile. Le lambeau tordu avait fait une saillie scléreuse dans une fente semi-lunaire.

Deuxième opération : 26-1-1923.

Suture nasale, incomplète, parce qu'à gauche, la muqueuse est un bloc fibreux qui coupe sous le fil.

Suture musculaire, par 2 fils métalliques.

Suture buccale : totale.

Résultat : trou qui a été cautérisé de multiples fois. Un an après, le palais est court, mais mobile. A l'union voûte et voile, il existe une fente dont les lèvres sont au contact, même pendant les efforts de vomissements ; un stylet y pénètre.

Critique. — Ce cas a été plein d'enseignements :

1) *Au point de vue anatomique, il a montré l'épaisseur, la résistance, la tension de la muqueuse nasale. On comprend qu'une telle muqueuse fixe solidement en haut le voile qu'on voudrait abaisser. La section de cette muqueuse était la condition primordiale de l'abaissement dans l'opération de Trélat. En réalité, Trélat sectionnait non seulement l'aponévrose palatine, mais encore la muqueuse nasale.*

2) *Au point de vue chirurgical, on a fait une plastie de muqueuse buccale, en imbriquant les sutures. Cette méthode, peut-être pas mauvaise, a abouti à un échec complet.*

De plus, la torsion d'un lambeau buccal est une mauvaise pratique pour obturer un large orifice nasal, surtout quand il est latéral. Cependant, ce lambeau tordu — malgré l'infection — ne s'est pas sphacélé.

En réalité, on ne devait pas tenter d'obturer cet orifice latéral. Il se serait probablement fermé tout seul, comme l'ont prouvé des faits ultérieurs.

OBSERVATION VII (44)

Jacques R..., 4 ans.

Division du voile et d'une petite partie de la voûte

2 opérations.

La division dépasse à peine le niveau des dernières molaires.

Mais il y a en avant d'elle une zone médiane, mince, translucide où les 2 muqueuses sont accolées. De ce fait, il sera impossible de dédoubler et d'utiliser cette zone. (Fig. 1)

Dans l'espoir d'épaissir cette zone, on a fait comme Ehrmann une opération en 2 temps.

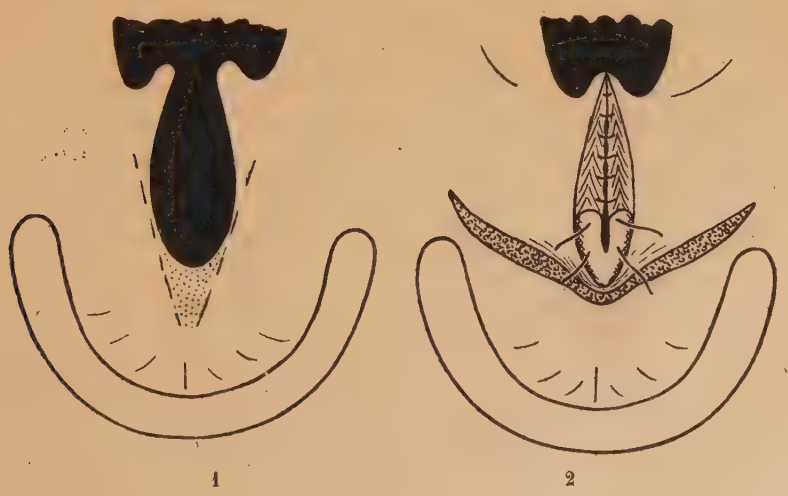

FIG. 1. — Montre la zone médiane, translucide, en avant de la fente.
FIG. 2. — Incision transversale concave en arrière. Suture nasale vélaire complète. Au niveau de la voûte, 2 fils prennent les 2 nasales et seront liés sur la buccale.

Première opération :

Premier temps : 3-10-1922.

Incision transversale à concavité postérieure dont le sommet est sur la ligne médiane à 15 m/m du sommet de la fente.

Décollement. Désinsertion de l'aponévrose palatine.

Comme Erhmann, on a attendu 7 jours pour faire la suture. Ce fut là une grosse erreur. On a assisté à l'épaississement et à l'amincissement de la zone pellucide. Dès le 2e jour, cette zone avait perdu sa transparence : l'infiltration avait dédoublé les 2 muqueuses. Mais par la suite, cette zone s'est amincie de nouveau. Cette résorption est sans doute le fait de la contraction du palais qui se mouvait d'une façon absolument normale. Du reste, l'enfant n'avait eu de la difficulté pour avaler que pendant une journée.

2e temps : 10-10-1922.

Opération simple. Il n'est pas besoin de désinsérer l'aponévrose palatine. *Les berges de la fente* ont été dédoublées assez facilement. Mais au sommet de la fente, le dédoublement a demandé d'énormes précautions et un hasard sur lequel il ne faut pas compter. A la fin, muqueuse nasale et muqueuse buccale sont complètement dédoublées.

Suture nasale : Au sommet de la fente, deux points sont passés pour être liés sur la muqueuse palatine. Six autres points sont passés *d'avant en arrière sur la nasale et noués dans le nez* (Fig. 2).

Suture musculaire et buccale : faciles. (Fig. 3).

Suites opératoires : Le 2e jour, tout le sommet du lambeau était nécrosé. Mais c'était une nécrose purement aseptique, presque sèche. L'enfant, d'ailleurs, était apyrétique. Cinq jours après, l'os était dénudé sur une longueur de 15 et une largeur de 10 m/m. La muqueuse nasale n'était pas encore écartée.

Résultat : Trou à l'union voûte et voile. (Fig. 4).

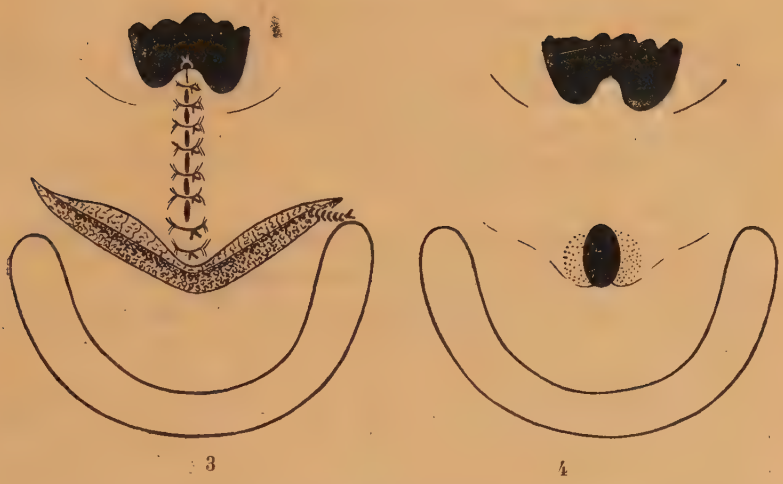

FIG. 3. — Suture musculaire et buccale.
FIG. 4. — Trou à l'union voûte et voile. Le piqueté indique l'éversion de la nasale.

2e opération : 16-3-23.

L'orifice mesure 9 m/m de long, 5 m/m de large.

De chaque côté de cet orifice, la muqueuse nasale est éversée, de couleur rouge, très facile à reconnaître. La muqueuse du revêtement supérieur a été évaginée à travers l'orifice pour tapisser la face inférieure du plan palatin.

Incision latérale : désinsertion de l'aponévrose.

Incision du bord de l'orifice : dédoublement de ce bord. Il est impossible de faire une suture de la muqueuse nasale : c'est trop profond.

Suture musculaire.

Suture buccale : les tissus scléreux ne se laissent pas rapprocher.

Résultat : Echec. L'orifice s'est reproduit. Il a diminué peu à peu.

Il admettait une sonde cannelée 2 ans plus tard.

Critiques.

Ce cas a mis en lumière trois faits, aussi importants au point de vue pratique que théorique.

1°) *Le délai entre le décollement et la suture*

Erhmann faisait la suture 7 à 12 jours après le décollement. C'était rationnel, car il décollait complètement les lambeaux buccaux qui étaient flottants, car il rompait les muscles en arrière autant qu'il le pouvait ainsi que la palatine postérieure.

Il fallait un long laps de temps pour que les lambeaux s'épaississent dans un palais immobile.

Cette attente de 7 jours était — dans le cas particulier — une erreur, car le décollement pratiqué était tout différent de celui d'Ehrmann. En effet on a décollé uniquement la muqueuse buccale sans inciser la lèvre interne de la fente, dans un palais intact, qui a des mouvements normaux.

Il est arrivé, ce qui est normal : le 2e jour l'infiltration a décollé les 2 muqueuses ; mais, sous l'influence des mouvements du voile, cette infiltration s'est résorbée: Au 7e jour, le décollement ne servait plus à rien.

Ce fait a donc prouvé qu'après le 1er temps (décollement), il faut faire le 2e temps (suture) dès le lendemain.

2°) *Le siège de l'incision semi-circulaire par rapport à la palatine postérieure.*

Cette incision semi-circulaire a été faite, dans trois cas, en dedans de l'artère palatine postérieure.

Les 2 premiers cas ont été suivis d'un succès complet. Il s'agissait de fentes totales, dont le palais antérieur avait été réparé précédemment. Dans ces deux cas, le sommet du lambeau, n'a pas été détaché complètement ; il restait adhérent par son sommet à la muqueuse nasale. Les deux muqueuses nasale et buccale — à ce niveau réunies en une lame fibreuse — étaient inséparables du fait de l'opération antérieure. Cette adhérence du sommet du lambeau permettait une bonne vascularisation par les vaisseaux venus de la nasale.

Le troisième cas est l'observation présente. Ici l'échec a été complet. Le lambeau s'est sphacélé. Il y a eu nécrose aseptique et non sphacèle par infection. Pourquoi cette né-

crose? Parce que la vascularisation était insuffisante. Le lambeau complètement décollé ne recevait rien de la nasale en avant et rien de la Palatine Postérieure en arrière.

La conclusion logique de ces faits peut être résumée ainsi :

a) *On doit laisser le sommet du lambeau adhérent à la Nasale, si l'incision passe en dedans de la palatine postérieure.*

b) *Il est indispensable de mener cette incision en dehors de la palatine postérieure, si on détache le lambeau en entier.*

3°) *Cette observation a permis de saisir sur le vif le mécanisme de la production d'un orifice après staphylorraphie.*

Après l'opération, la région se présentait schématiquement comme suit : la suture nasale complète sur la face dorsale des lames palatines ; la suture buccale aussi complète sur leur face ventrale (Fig. I).

Par la nécrose aseptique tout le segment compris entre les lignes A. A. s'est sphacélé.

Quinze jours après, la région se présentait schématique-

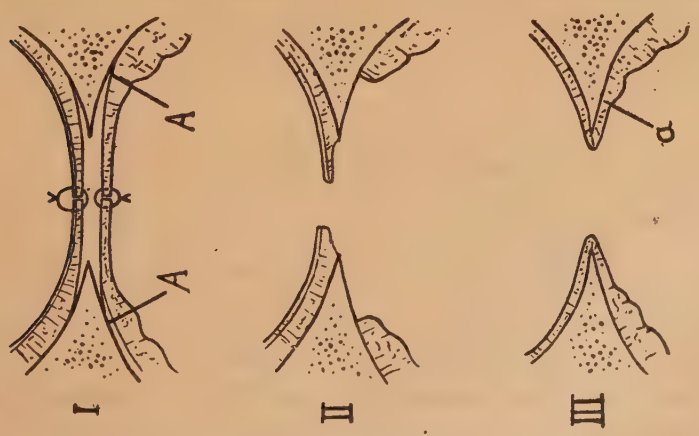

FIG. I. — Sutures nasale et buccale complètes.

FIG. II. — Un trou s'est produit : la brèche nasale est petite ; la brèche buccale est grande. A. A.

FIG. III. — Orifice constitué. En a se trouve l'union des muqueuses nasale et buccale.

ment, comme il est représenté fig. II : la suture nasale s'est désunie sous forme d'une fente étroite ; au contraire, la brèche buccale est largement ouverte. La région ne pouvait pas rester comme cela. Il fallait qu'elle se cicatrise, car entre la brèche nasale étroite et la brèche buccale très large, existe une zone de tissu granuleux qui doit se recouvrir d'épithélium. La fente ne sera définitivement constituée que lorsque cette zone sera épidermisée.

Cette épidermisation se fera par prolifération des bords des 2 orifices. Mais la muqueuse nasale, n'ayant pas de soutien osseux, s'est éversée. Elle a continué à proliférer à la recherche de la muqueuse buccale, qui, de son côté, faisait ce qu'elle pouvait sur la face ventrale des lames palatines.

Admettant (ce qui est possible, mais incertain) que la force de prolifération est égale pour ces 2 muqueuses, chacune d'entre elles va faire la moitié du chemin et la ligne d'union des 2 cicatrices se trouvera reportée sur la face inférieure des lames. Fig. III (a).

La différence de coloration des 2 muqueuses : blanche pour la buccale et rouge pour la nasale, permet de bien voir ce qui revient à l'une et à l'autre au niveau de l'orifice constitué.

OBSERVATION VIII (48)

Elise C..., 14 ans ½.

Division du voile et de la voûte

1 opération.

Opération le 28-10-1922.

Longues incisions latérales, en dedans de l'artère et ne se réunissant pas sur la ligne médiane. Désinsertion de l'aponévrose.

Suture nasale : facile au niveau du voile ; impossible au sommet de la fente, car la nasale n'a pas pu être décollée.

Suture musculaire : Fig 1.

Suture buccale : facile au niveau du voile ; mauvaise au sommet de la voûte, parce qu'on décolle incomplètement le lambeau buccal sur la ligne médiane pour éviter l'accident de nécrose (obs. 7) et pour éviter un espace mort, car la voûte est très ogivale. Fig. 2.

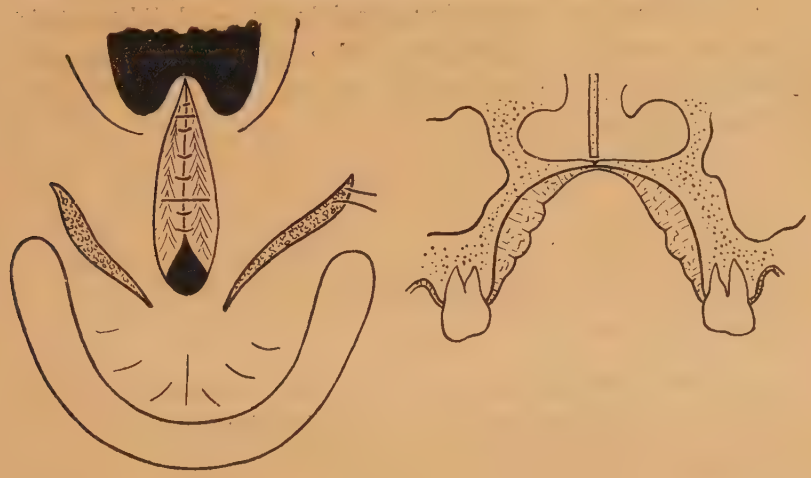

1 2

FIG. 1. — Deux longues incisions latérales n'ont pas permis le rapprochement de la muqueuse buccale. Suture nasale, bonne en arrière, impossible en avant. Dans l'incision droite, fil de suture musculaire.

FIG. 2. — Schéma montrant l'ogivité de la voûte au pôle antérieur de la fente. Fait d'après la tranche de section du moulage pris avant l'opération.

Résultat : Opération imparfaite. Un trou antérieur s'est produit, fermé en 2 mois par cautérisation.

Phonétique : 2e catégorie.

Critique. — Cette observation marque bien l'évolution dans le traitement de la fente du palais osseux. D'abord on avait décollé la muqueuse de l'os pour l'abaisser ; mais la suture était impossible, car la muqueuse nasale retenait au plafond le lambeau.

Puis on a cherché — au moyen d'une incision 1/2 circulaire complète — à faire des lambeaux, qui, par rappro-

chement, fermeraient la fente. Le sphacèle obtenu dans l'obs. 7 a incité dans le cas présent à faire une incision 1/2 circulaire incomplète, respectant la ligne médiane. Mais cette incision n'a pas permis la suture de la buccale en avant.

Il faudra quelques années pour comprendre que le lambeau doit renfermer la palatine postérieure, seul élément de vitalité, et pour saisir que cette artère est un lien puissant qui s'oppose au déplacement du lambeau et pour trouver comment on peut l'allonger.

OBSERVATION IX (57)

Yvonne P..., 10 ans.

Division du voile et de la voûte, étendue jusqu'au trou palatin antérieur. Cas difficile.

3 opérations.

1re opération, 29-11-1922.

On a encore pris un segment de muqueuse buccale pour en faire une muqueuse nasale.

Incision de la muqueuse buccale, à quelques millimètres du bord libre (Fig. 1). La muqueuse est épaisse de plusieurs millimètres. Le décollement du bord interne a été laborieux mais possible parce qu'il a été exécuté d'arrière en avant. Après bascule du segment buccal, on voit l'épanouissement du muscle de la fente (Fig. 2).

Incision du bord gauche ; après avoir amorcé l'incision au niveau de l'épine on rompt la muqueuse.

Suture nasale, complète au niveau du voile, au niveau de la voûte, 4 points prennent seulement la tranche palatine droite très épaisse (Fig. 3).

Suture musculaire : 2 points : un postérieur est lié sur la ligne médiane à la base de la luette ; un antérieur est lié à

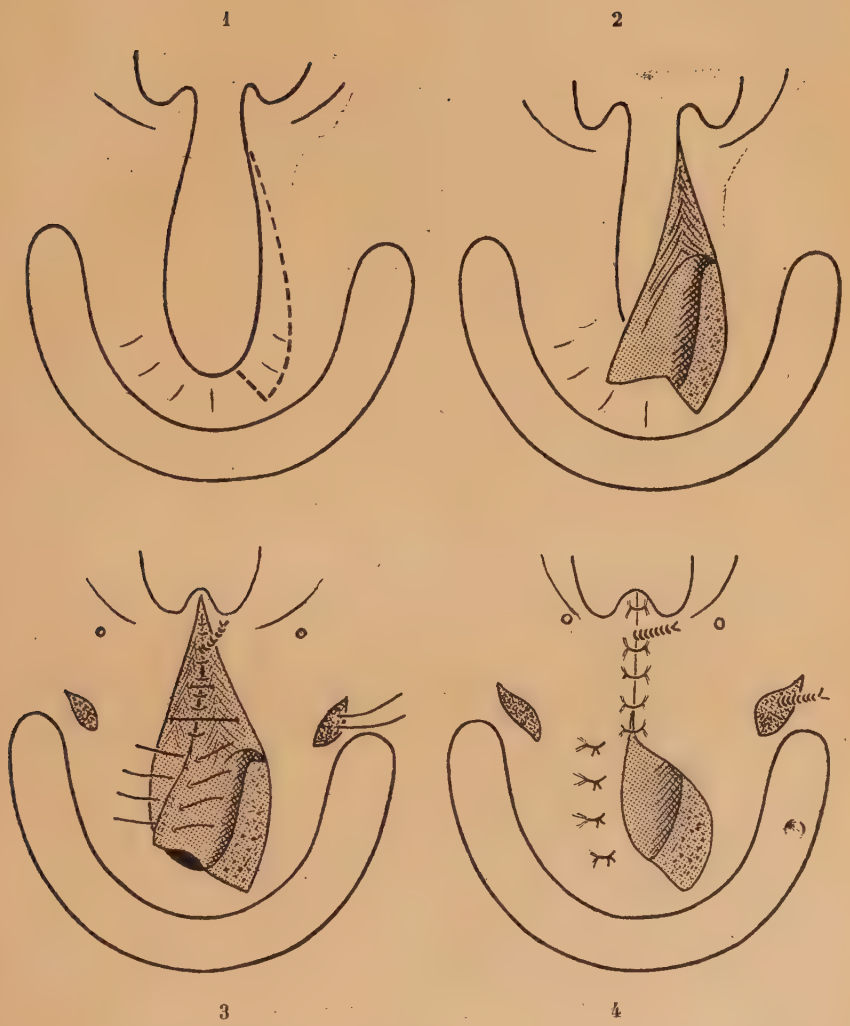

FIG. 1. — Tracé de l'incision buccale.
FIG. 2. — Le lambeau buccal rabattu fait voir le muscle de la fente.
FIG. 3. — Suture musculaire 2 fils. Suture nasale vélaire complète. 4 fils sont passés dans la tranche naso-palatine droite.
FIG. 4. — Suture buccale du voile complète Les 4 fils passés dans la tranche droite sont liés sur la tranche palatine gauche décollée. Hiatus en avant du lambeau buccal basculé.

droite dans la plaie qui a servi à désinsérer l'aponévrose (Fig. 4).

Suture buccale : facile au niveau du voile. Au niveau de la voûte, les 4 points qui ont pris la tranche naso-palatine droite sont liés sur la muqueuse décollée qui s'éverse facilement. Il reste une surface cruentée (Fig. 4) et même en avant du lambeau buccal basculé, il y a un hiatus, mais la respiration ne se fait pas cet orifice.

Résultat : Echec complet. Le voile a bien tenu, mais la voûte a lâché complètement.

Critique. — Ceci prouve la difficulté d'abandonner une technique quand on l'a marquée suivant des idées théoriques, dont on ne perçoit pas l'erreur. Ce cas prouve que la muqueuse buccale n'est pas bonne à faire une muqueuse nasale. Ce fut une grave erreur que de laisser à proximité de la suture nasale, dont la solidité est précaire, une large surface cruentée qui doit s'infecter et dont la cicatrisation est si lente au niveau de la voûte ; à l'inverse des brèches du palais mou qui cicatrisent en quelques jours, les surfaces de la voûte s'épidermisent en plusieurs semaines.

2° opération 2-3-1923.

La fente mesure 11 mm. de long et 7 mm. de large.

On a fait 4 incisions pour pouvoir décoller facilement la muqueuse buccale des bords de la fente. Le décollement est difficile du fait de la sclérose.

La muqueuse nasale est refoulée, mais ne peut être suturée à cause de la profondeur.

Suture buccale.

Résultat : Le trou s'est reproduit.

Critique : Opération ridicule. Décoller la muqueuse buccale, c'était l'isoler du plan profond et créer un espace mort sur lequel une suture précaire en tissu scléreux ne colle jamais.

3° opération, 27-6-1923.

Taille d'un lambeau buccal par grande incision demi cir-

culaire. Cette incision est justiciable des critiques formulées obs. 7.

OBSERVATION X (72)

Victorine B..., 11 ans.

Division totale du voile et de la voûte

Largeur fente : 23 mm., lambeau : 16 mm. Très mauvais cas.

6 opérations.

1re opération : 30-9-1922 : Bascule d'un lambeau médian

Incision et bascule d'un lambeau médian antérieur antérieur (nota) (Fig. 1).

Hémorragie assez abondante, mais pas en jet. Décolle-

1 2

FIG. 1. — Incision et bascule d'un lambeau médian antérieur. Les fils A et B sont passés.

FIG. 2. — Taille de 2 lambeaux palatins latéraux, placés sur le lambeau médian.
Les fils A et B sont liés.
Le fil C refoule au plafond les lambeaux.
Il est passé par la narine.

NOTA. — Cf. J. de Chirurgie 1922 - Technique de la Staphylorraphie.

ment facile du lambeau qui est rabattu. On a bien vu l'insertion du vomer et les 2 artères palatines antérieures. Le décollement est facile des faces latérales du vomer, mais les artères palatinés antérieures semblent faire frein et brider le lambeau. A ce point de vue, il y a une différence sensible entre les artères palatines antérieures qui sont inextensibles et les palatines postérieures qui sont élastiques et qu'on peut tirer tant qu'on veut, quand on a su isoler les bords du trou palatin postérieur.

Deux fils A et B sont passés dans le bord libre du lambeau basculé et serviront à le fixer aux lambeaux latéraux.

Décollement de 2 lambeaux latéraux, qui sont placés sur le lambeau médian basculé. Mais les 2 lambeaux palatins font une forte saillie, repoussés par le lambeau médian qui a tendance à reprendre sa place. Pour refouler au plafond la région suturée, on a passé dans la narine, au-dessus du squelette, un fil C qui est lié sur un bourdonnet. Il tient bien (Fig. 2).

2e *opération*, 25-1-1923. Greffe osseuse.

Sur les conseils de Delagenière, on a greffé dans les lames palatines des lambeaux osseux, pris sur le tibia.

Incisions latérales ordinaires : Décollement de la muqueuse buccale. Décollement de la nasale, qui est rompue à droite.

Les copeaux osseux, pris sur le tibia, sont introduits par les incisions latérales. Il est difficile de bien les placer horizontalement, dans la direction de la fente, car on a tendance à les placer verticalement dans le décollement pharyngé. Trois copeaux sont introduits à droite, deux à gauche, c'est peut-être trop, car ils se sont éliminés trois semaines après.

Résultat. — Il y a eu certainement une notable amélioration, parce que la fente qui a 23 mm. avant la greffe n'avait plus que 18 m/m avant la suture musculaire. La longueur de la partie reconstituée est de 23 mm., mesurée de l'incisive médiane au sommet de la fente.

3e opération, 2-3-1923. Suture musculaire.

Les incisions latérales ne sont pas cicatrisées et elles laissent sourdre un écoulement purulent. C'est une grosse faute d'avoir tenté dans ses conditions la suture.

On a encore enlisé des copeaux osseux. La muqueuse est épaisse ; elle a bon caractère.

Par les incisions latérales, on n'a rien eu à décoller sur la face interne des ptérygoïdes, mais beaucoup à décoller sur le palais dur.

On a rompu largement la muqueuse nasale droite, parce qu'on n'a pas su guider la rugine avec l'index gauche, peut-être aussi parce qu'on avait rompu cette nasale à la 2e opération.

Suture nasale incomplète au sommet de la fente. La muqueuse ne prête pas et les lèvres ne peuvent être rapprochées. Il y a un trou latéral droit.

Suture musculaire : 2 fils métalliques.

Suture buccale : complète. Mais elle tire beaucoup en avant.

Résultat. — Désunion presque totale. Il ne reste qu'un petit pont de muqueuse au niveau du voile. Quand la désunion s'est produite, ici comme toujours, c'est la buccale qui lâche et la nasale qui tient.

4e opération 23-4-1923.

On replace un fil musculaire pour rapprocher les lèvres de la plaie et empêcher le pont de muqueuse de se rompre complètement.

5e opération 25-5-2923.

Section du pont muqueux.

Décollement. A gauche on trouve une bonne muqueuse nasale qui se laisse amener sur la ligne médiane. *A droite*, il n'y a pas de nasale. Il n'y avait qu'une couche épithéliale sans consistance qui s'est rompue. Le bord postérieur de la lame palatine droite est dans une gangue fibreuse dure.

Suture nasale facile au niveau du voile. Impossible au niveau de la voûte, par absence de muqueuse nasale droite. En avant il y a un grand trou par où se fait toute la respiration.

Suture métallique : 2 points liés sur la ligne médiane.

Suture buccale totale grâce à une incision de dégagement à droite. Par cette incision, la respiration se fait librement comme après un Trélat. Huit points sont liés sur la buccale.

Résultat : Désunion en avant ; désunion partielle en arrière. (Fig. 3).

6e opération 24-10-1923.

Avant de regarder ce cas comme un échec définitif, on a voulu tenter un dernier effort en faisant un décollement de toute la muqueuse palatine pour la remonter au plafond de la voûte.

Trois jours avant, on fait, sous anesthésie, une incision demi-circulaire et un décollement du lambeau. Saigne-

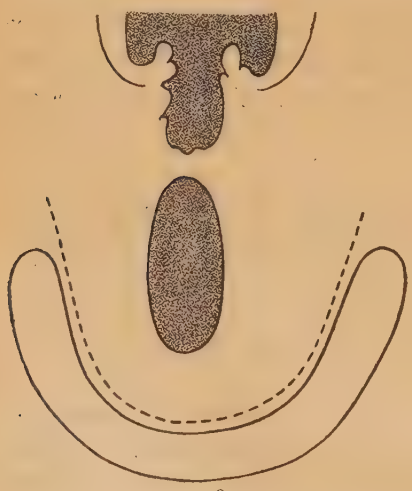

3

4

FIG. 3. — Résultat après la 5e opération. En pointillé : tracé de la grande incision demi circulaire (6e opération).

FIG. 4. — Décollement du grand lambeau demi-circulaire. En noir : (trou de la nasale droite).

ment abondant, faisant espérer une bonne prise. L'avant veille et la veille, on avait encore passé la rugine (Fig. 3).

Incision latérale en plein tissu fibreux, surtout à droite, où le décollement pharyngé fut laborieux.

Désinsertion de l'aponévrose. Cette desinsertion a été normale à gauche où la muqueuse nasale est intacte. A droite on rompt immédiatement la muqueuse nasale, représentée par une pellicule inconsistante, fusionnée avec l'os.

Décollement du grand lambeau palatin demi-circulaire : On sent dans son épaisseur un fragment osseux très résistant, distinct et n'adhérant aucunement à la lame palatine. Il est dans le lambeau. Ce fragment est plus épais à droite qu'à gauche.

En décollant à droite, on constate l'existence d'un trou énorme bordé par la lame palatine droite, laquelle n'a pas un centimètre de large ; le cornet inférieur constitue le fond de l'orifice (Fig. 4).

Chose curieuse et déjà constatée, quand il existe un trou au niveau du voile ou de la partie postérieure de la voûte, toute la respiration se fait par là. Au contraire, par les trous de la voûte antérieure, l'air ne passe pas.

En décollant à gauche, on constate au contraire l'existence d'une bonne muqueuse nasale, qui s'est rompue avec peine par bascule du lambeau. Mais il y avait en dedans de la muqueuse palatine une muqueuse résistante dans laquelle deux bons fils ont été passés avec l'aiguille de Trélat. (Fig. 5).

Incision de la fente : Section du pont muqueux, qui est inutile. Il est épais et contient des fibres musculaires.

Suture nasale : Facile au niveau du voile. Impossible au niveau de la voûte, car il n'y a pas de muqueuse nasale droite. (Fig. 5).

Suture musculaire : 2 points sont passés dans des muscles résistants.

Suture buccale : facile, complète. Elle ne tire pas.

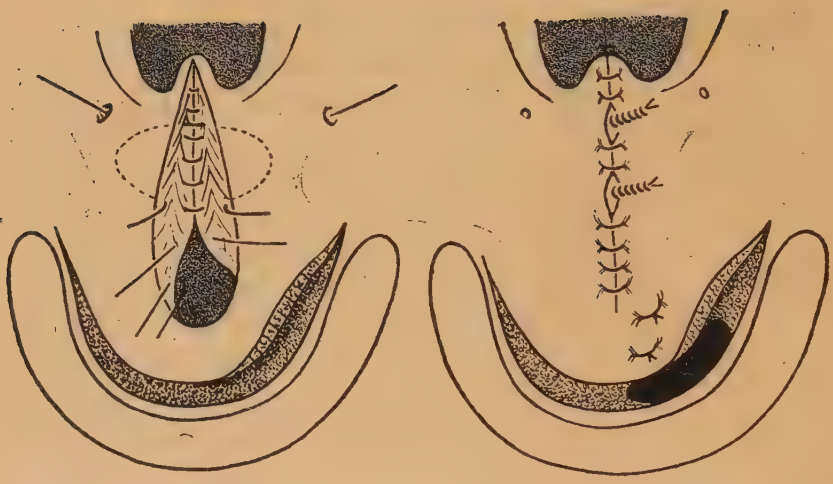

5 6

FIG. 5. — Suture nasale incomplète en avant. Dans la nasale gauche deux fils sont passés. Suture musculaire : 2 fils.

FIG. 6. — Suture buccale complète. Les 2 fils passés dans la nasale gauche sont noués latéralement sur la buccale à droite. En noir : orifice transversal en avant du lambeau.

Les 2 points qui prenaient la muqueuse nasale sont passés dans la muqueuse buccale. Ils font merveille. Ils remontent en haut tout le lambeau palatin qui s'ombilique en haut.

Il y a un trou, en avant du lambeau, très haut placé, un peu à droite, en forme de fente transversale. (Fig. 6).

Résultat : Le voile et la voûte tiennent. Il s'est formé un trou à l'union voûte et voile, qui s'est fermé spontanément en 2 mois.

Critiques. — Ce cas a été un très beau succès. Mai il a été si difficile qu'on hésitera à l'avenir à entreprendre une fente aussi large.

1°) *Greffes ostéo-périostiques. Cette méthode peut donner de bons résultats. Cependant, sauf un, tous les greffons ont été éliminés. L'incision latérale et postérieure de décollement n'est pas recommandable pour placer les greffons.*

On a trop tendance à les placer dans le décollement pharyngé.

On a mis trop de greffons. Un seul, bien placé, aurait peut-être été mieux toléré.

2°) *Il faut suturer le voile longtemps après avoir fait la greffe. On a eu tort de n'attendre que six semaines. Les incisions, par où les greffons avaient été introduits, n'étaient pas fermées. C'est à ce fait qu'il faut attribuer la désunion totale du voile après la troisième opération.*

3°) *Il ne faut pas se décourager après des échecs successifs, même si la désunion est totale ou presque.*

4°) *Malgré le nombre des interventions, on a eu un voile mobile.*

OBSERVATION XI (82)

Gisèle G..., 11 mois.

Division du voile et de la voûte

3 opérations.

La fente s'étend loin en avant. Elle est large. Mais il [illegible] *un vomer renflé en bulle qui la divise dans sa partie antérieure. On a utilisé la muqueuse du vomer, mais sans succès.*

Première opération : 4-5-1923.

Incision médiane du vomer. Décollement de 2 lambeaux muqueux latéraux qui sont suturés à la muqueuse par 4 points. (Fig. 1).

Suture nasale du voile : 5 points.

Suture musculaire : 2 fils liés sur le milieu.

Suture buccale totale grâce à un décollement étendu.

Résultat : désunion de la voûte. Elimination d'un segment de muqueuse nasale sphacélée. Fente mesure 15 m/m sur 4 m/m. (Fig. 2).



1 2

FIG. 1. — Décollement de deux lambeaux du vomer, suturés aux deux nasales par 4 points.

FIG. 2. — En noir : désunion de la voûte. En pointillé. Tracé de la grande incision demi-circulaire.

Critique. — Voilà un cas très malheureux. On était dans une bonne voie. Cet échec a fait abandonner pour longtemps une méthode à laquelle on devait revenir définitivement. L'échec est dû à des raisons multiples :

1°) *Le sphacèle de la muqueuse nasale a dû en être la principale cause. C'est un accident très rare et qu'on n'a pas pu s'expliquer.*

2°) *La déchirure de la muqueuse nasale, due au maniement d'instruments trop volumineux, n'a pas permis de l'utiliser complètement.*

3°) *La suture buccale était très précaire, car le décollement buccal, étendu et en bloc, n'était pas aussi sûr que le décollement séparé de 2 lambeaux palatins.*

Deuxième opération : 27-11-1923.

Incision demi-circulaire en dehors de l'artère palatine postérieure.

Décollement de la totalité de la muqueuse buccale. (Fig. 2).

Broncho-pneumonie grave après l'opération.

Résultat : Désunion. La cicatrisation n'a pas été obtenue, parce que, immédiatement après l'opération, il restait au niveau de la voûte une fente de 1 centimètre de long. Les 2 lèvres de la buccale étaient au contact et comme inversées du côté du nez.

Critique. — Même s'il n'y avait pas eu la broncho-pneumonie, la fente ne pouvait pas être fermée par cette opération. Le décollement d'un lambeau buccal semi-circulaire était incapable de fermer la fissure.

Ce cas a beaucoup contribué pour faire abandonner cette mauvaise pratique.

Troisième opération : 5-5-1925.

On a enfin fait l'opération rationnelle.

Décollement de 2 lambeaux palatins jusqu'en arrière et suture de ces lambeaux sur la fente.

Résultat : Fermeture sans trou temporaire.

OBSERVATION XII (92)

Jean D..., 13 ans.

Division du voile et de la voûte

1 opération.

Opération le 12-6-1923.

1°) *Décollement par voie endo-nasale.*

Incision transversale et médiane dans le sillon gingivo-labial. Hémorragie notable. On découvre sans peine le rebord osseux un peu saillant de la partie inférieure des choanes. Le décollement n'a pas pu être poussé sur les parties latérales de la cloison.

Par la narine droite, la rugine rectiligne est poussée horizontalement au contact de l'os. Elle entre toute seule. En regardant le palais par la bouche, on voit que la rugine a dédoublé la partie mince de la voûte. Mais en poussant la

rugine, on effondre la muqueuse, dont la brèche n'est pas au niveau du bord libre, mais sur la face nasale de ce bord.

Par la narine gauche, on fait le même décollement. La rugine sort de même par la brèche agrandie.

2°) *Par la voie buccale*, on fait :

Suture nasale : L'écart de la muqueuse nasale au sommet de la fente est de plus de un centimètre. On a dû commencer le rapprochement de la tranche nasale par un point placé assez postérieur. On a ensuite placé deux points plus antérieurs. C'est en nouant ces fils que la muqueuse s'est beaucoup déchirée à gauche et un peu à droite.

On a ainsi placé 8 points sur la nasale.

Suture musculaire : 2 fils.

Suture buccale : 10 fils. Les points de suture les plus antérieurs sont très tendus. Un peu d'air passe dans les efforts de déglutition.

Résultat : Désunion de la partie antérieure. Otite.

L'enfant revient 5 mois après avec un trou de 2 m/m de long et de large. Sous anesthésie générale, les bords de l'orifice ont été décollés. Pas de suture. Reste 48 heures à l'hôpital. Guérison définitive.

Critique. — C'est la première fois qu'a été employée la voie endo-nasale pour décoller le sommet de la fente et la zone pellucide. Cette tentative était justifiée pour deux raisons :

1°) *On a beaucoup de peine à inciser les berges de la fente au sommet sur la ligne médiane.*

2°) *La muqueuse nasale, non adhérente à l'os, se décolle facilement sur les pièces anatomiques. Par cette voie la zone pellucide s'est laissé dédoubler plus facilement que si on pousse la rugine sous la muqueuse buccale.*

Mais on a été gêné par la saillie sur le plan nasal que fait le rebord osseux de la narine. Avec des instruments appropriés, on aurait évité cet écueil.

Cette voie est très bien supportée. On n'a pas besoin de suturer l'incision du vestibule.

On a renoncé à cette pratique, quand on a mieux su décoller le sommet de la fente, c'est-à-dire quand on a fait construire des instruments plus petits que ceux de Trélat.

L'échec — dans le cas particulier — a été dû à la rupture de la nasale et surtout à l'insuffisance de la suture buccale.

On aurait dû décoller 1 ou 2 lambeaux palatins. Mais cette pratique du lambeau palatin n'était réservée qu'aux cas graves ; et on taillait le mauvais lambeau semi-circulaire !

OBSERVATION XIII (95)

Marie St-J..., 16 ans.

Division du voile et de la voûte

2 opérations.

1re opération. 22-6-1923.

1°) *Voie nasale.*

Incision médiane rétro-labiale. La rugine droite décolle sans difficulté la face supérieure des lames palatines. Elle est arrêtée sur la ligne médiane par la cloison. En dehors elle pourrait aller beaucoup plus loin. La muqueuse est effondrée au sommet de la fente.

2°) *Voie buccale.*

Le décollement de la muqueuse buccale a été anormalement difficile. Même après décollement complet, il y avait à gauche une zone ombiliquée qui prouvait l'existence de tractus dont seule l'insertion osseuse avait été rompue.

Suture nasale. — La partie antérieure de l'incision se rapproche mieux que d'ordinaire, probablement parce que muqueuse nasale a été mieux décollée. Mais à la partie moyenne, la suture tire beaucoup : il y a une fente par laquelle l'air circule librement. Sept points sont placés sur la nasale (Fig. 1).

Suture musculaire : 2 fils.

Suture buccale : complète. Mais elle tire beaucoup en avant.

Résultat : Angine gangréneuse le 4e jour.

Désunion de la luette et trou dans la voûte, trou à l'union voûte et voile (Fig. 2).

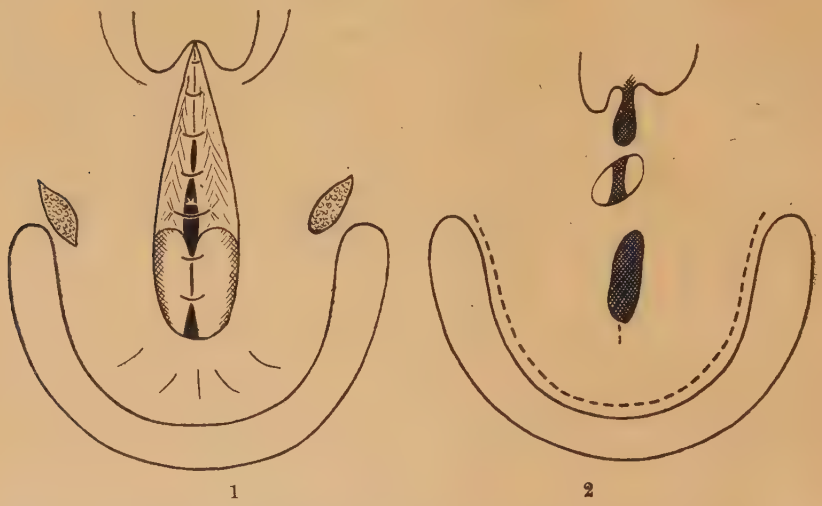

Fig. 1. — Suture nasale complète.

Fig. 2. — Résultat 1re opération désunion de la luette, trou à l'union voûte et voile, trou dans la voûte.

En pointillé : tracé de la grande incision demi circulaire (2e opération) ; prolongement de l'incision médiane en avant.

Critique : Il y a eu une angine grave. On est en droit de mettre l'échec sur le compte de cette complication. Mais on a fait une mauvaise opération pour deux raisons :

1°) *La suture nasale a été défectueuse. L'air passait librement au centre de la suture. On n'a pas su décoller la muqueuse nasale. A cette époque on n'avait pas encore l'usage du crochet rugine.*

2°) *La suture buccale tirait fortement à la partie antérieure de l'incision. C'était une conséquence fatale de l'état anatomique. On ne pouvait y remédier qu'en décollant 1 ou deux lambeaux palatins.*

2e *opération*, 30-10-1923.

Incision médiane des ponts muqueux.

Prolongement de l'incision médiane en avant.

Incision 1/2 circulaire derrière l'arcade dentaire. (Fig. 2).

L'opération est conduite comme dans les cas où cette incision a été faite.

Résultat : Fente antérieure de quelques millimètres, fermée après quelques cautérisations.

Critique. — Les mêmes critiques contre l'incision demi-circulaire sont à refaire ici.

OBSERVATION XIV (97)

Josette S..., 2 ans.

Division du voile et de la voûte

1 opération.

Opération, 2-7-1923.

Voie nasale : décollement du sommet de la fente, où les 2 muqueuses accolées sont translucides.

Incisions latérales : désinsertion de l'aponévrose. (Fig. 1).

Suture nasale : elle a été déchirée à gauche. Elle a été incomplète en avant, où les deux muqueuses ne se laissent pas rapprocher.

Suture musculaire : 2 fils métalliques liés sur la ligne médiane.

Suture buccale : normale au niveau du voile. Impossible en avant. Il y a une zone de 1 cm. de large et de 2 cm. de long où la muqueuse ne peut être rapprochée. Au fond de cette surface, la muqueuse nasale n'a pas pu être suturée. La respiration se fait par cet orifice.

Le problème était donc de rapprocher la muqueuse buccale pour pouvoir la suturer.

En décollant toute la lame palatine jusqu'aux dents, on pourrait peut-être suturer les lèvres. Mais on aurait une

oreille en avant et surtout on créerait un espace mort entre le plan buccal et le plan nasal. Cet espace mort augmenterait les chances d'infection et de désunion.

Pour pouvoir suturer et éviter l'espace mort, il fallait donc remonter en masse la muqueuse buccale. Pour cela, on a fait une incision demi-circulaire et on a refoulé en haut le lambeau décollé, d'ailleurs incomplètement. Mais on a bien isolé l'artère palatine postérieure, qu'on apercevait par les parties latérales de l'incision. En rompant les trousseaux fibreux situés en dehors de l'artère, on donnait une grande liberté au lambeau.

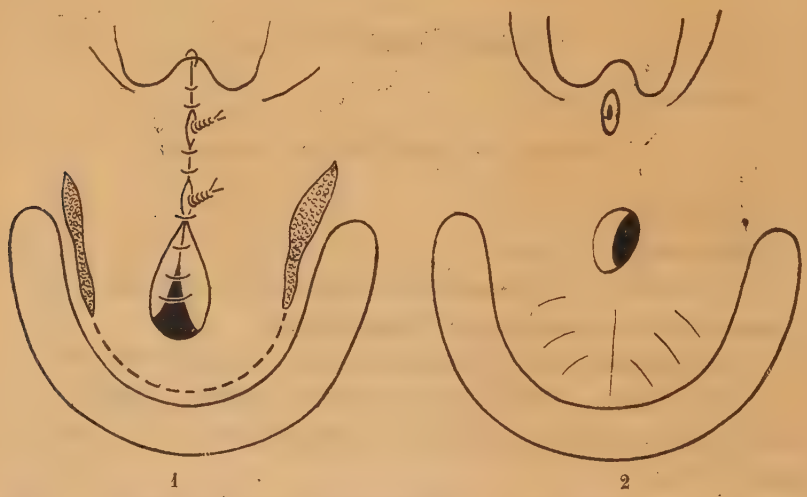

Fig. 1. — Incisions latérales. Sutures nasale et buccale incomplètes en avant. Suture musculaire : 2 fils. La fente antérieure est obturée au moyen d'un incision demi-circulaire unissant les incisions latérales.

Fig. 2. — Résultat 17 jours après l'opération.

Résultat : Le résultat immédiat fut lamentable. Douze jours après, il y avait une déhiscence presque complète de la muqueuse palatine. Dix-sept jours après, il ne restait plus que :

1) Un orifice vélaire entre des bourgeons charnus ;

2) Un orifice au niveau de la voûte, au fond d'un infun-

dibulum (fig. 2). L'orifice vélaire s'est refermé ; mais à sa place, il y a une zone rouge qui a les caractères de la muqueuse nasale. L'orifice antérieur est devenu une fente virtuelle, où on passe un stylet, mais où il ne passe pas d'aliments.

Phonation : parfaite.

Critique. — C'était la première fois qu'on faisait la grande incision demi-circulaire pour occlure une fente antérieure.

Le principe en était bon : remonter le lambeau buccal pour fermer la fente nasale.

Mais l'application par l'incision demi-circulaire ne pouvait en être que défectueuse, parce que le grand lambeau n'avait pas assez de souplesse pour pouvoir être convenablement remonté.

On n'a pu réaliser cette conception théorique que le jour où on a individualisé les deux lambeaux pour leur permettre de remonter isolément. Mais il faudra longtemps pour arriver à cette notion.

Cette observation montre aussi qu'une déhiscence presque complète peut se fermer spontanément. Et surtout il montre que la fermeture spontanée d'une fente ne s'accompagne pas de la sclérose, constante après l'opération de Trélat.

Cette enfant a un palais normal, puisqu'elle parle normalement.

OBSERVATION XV (105)

Claire R..., 11 ans.

Division du voile et de la voûte étendue jusqu'à l'arcade dentaire

Largeur fente : 17 m/m. 1/2 ; lambeaux : 13 m/m. 3 opérations.

Première opration, 9-7-1923.

Palais antérieur d'après la technique du Journal de Chirurgie (1922).

Incision de la muqueuse.

Le décollement se fait avec la plus grande facilité. L'os est lisse. Mais le lambeau buccal médian basculé a sa charnière en haut. On peut le refouler jusqu'à devenir horizontal au niveau et même au-dessus de la lame palatine. Mais, dès qu'on le lâche, il tend à reprendre sa place. Il faudrait une forte puissance pour le maintenir.

Le lambeau buccal décollé n'est pas disposé pour cela. Il ne peut en aucune façon s'opposer à la tendance du lambeau médian à reprendre sa place. Il s'en suit que toute la région suturée fait une forte saillie. (Fig. 1 et 2).

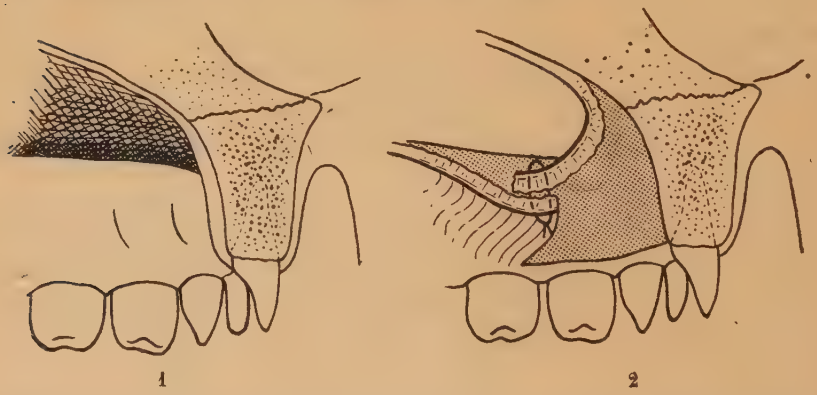

FIG. 1 et 2. — Montrent la forte saillie que fait la région suturée et la tendance du lambeau médian à reprendre sa place, malgré le lambeau latéral.

Résultat : il a été aussi satisfaisant que possible pour une opération médiocre. Le pont antérieur s'est élargi.

Deuxième opération, 12-10-1923.

La difficulté réside dans l'étroitesse des lambeaux latéraux.

1°) *Incision demi-circulaire :* La muqueuse a une épaisseur énorme, au moins 6 m/m. Le décollement est labo-

rieux et impossible au milieu. On doit inciser avec le bistouri. On rompt les troussseaux fibreux en dehors de l'artère palatine postérieure. On a cassé les 2 apophyses pterygoïdes qui étaient très saillantes. La désinsertion de l'aponévrose est facile. Mais le voile se déplisse mal.

On a bien vu les lames palatines et la muqueuse nasale en dedans d'elles. Elle est cicatricielle, de mauvaise qualité, mais elle s'est décollée avec une facilité extrême. Le décollement n'a pas été complet en arrière du côté de la luette, parce qu'on est gêné par le lambeau buccal qui se relève et masque la région. Un aide doit le maintenir sur la voûte. (fig. 3). Un premier fil est passé avec l'aiguille de Trélat. Un deuxième fil est passé en avant.

2°) *Incision des berges de la fente.* Les muscles sont peu développés.

3°) *Suture musculaire*, par 2 fils qui rapprochent bien les muscles.

4°) *Suture nasale :* 11 points. Mais la suture est impossible à la partie antérieure, car les 2 nasales blindées ne se laissent pas rapprocher: Il y a en avant un large hiatus par où se fait toute la respiration.

5°) *Suture buccale.* (Fig. 4).

En A, la suture buccale est complète.

En B, la suture est incomplète, il y a un hiatus par où se fait la respiration. *En C*, la suture est complète.

Au cours de la suture buccale, on a constaté une série de faits importants :

1) C'est à l'union voûte et voile que la suture a été impossible à réaliser.

2) Le lambeau, sur la ligne médiane, s'est peu déplacé en arrière. On espérait beaucoup sur ce mouvement de tiroir antéro-postérieur pour fermer l'orifice. Cette prévision ne s'est pas réalisée, parce que probablement le lambeau buccal est rigide, blindé, indéplissable.

3) Par contre les lambeaux basculent. Ils présentent à la

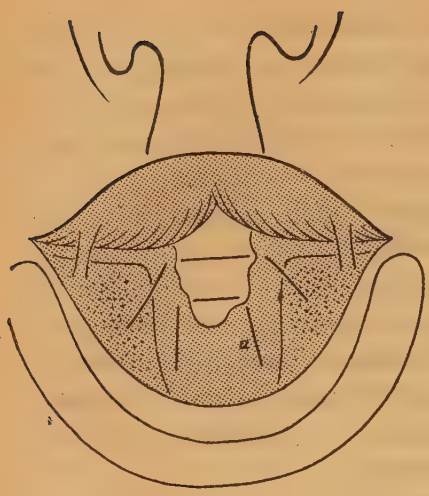

3

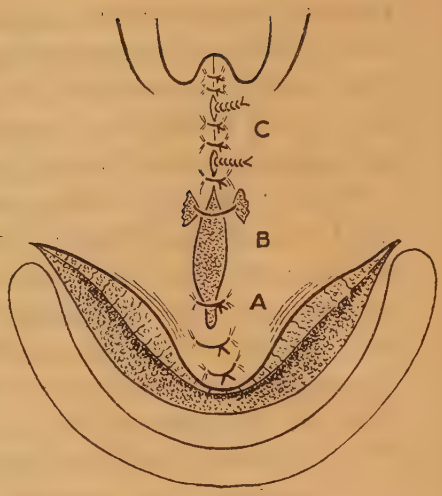

4

FIG. 3. — Incision et décollement d'un lambeau buccal épais. Deux fils sont passés dans la nasale.

FIG. 4. — Résultat après la 2e opération. En A suture buccale complète. Les 2 points antérieurs sont ceux passés dans la nasale et noués sur la buccale.

En B : suture incomplète.

En C : suture complète.

Le lambeau a subi un retrait antéro-postérieur insignifiant, mais fait une forte bascule.

vue une tranche très épaisse. Il n'y a pas à craindre qu'il se produise de chaque côté une fistule latérale, comme après le Trélat, parce que l'air ne passse pas dans cette région, dont le plafond est fermé par l'os.

Ce fait prouve donc que les lambeaux latéraux étaient utiles par un mouvement de rideau.

Résultat : orifice à la partie moyenne de la voûte.

Troisième opération, 7-11-1923.

Pour fermer l'orifice, on a refait exactement la même opération.

Incision demi-circulaire, exactement à l'endroit incisé antérieurement. Le lambeau est rabattu en haut.

La nasale se laisse décoller avec la même facilité que la

première fois. Elle est cicatricielle, inextensible, mais assez résistante pour qu'on puisse passer 5 points qui seront liés sur la buccale.

Trois points sont placés sur la buccale.

La fermeture est très précaire. Il passe de l'air au milieu par la suture buccale et par les parties latérales.

Résultat : Un trou s'est reformé au même endroit que précédemment. Il était punctiforme au bout de 6 mois.

Critiques :

1re opération : Cet exemple a beaucoup fait pour prouver que la bascule d'un lambeau antérieur médian est une mauvaise opération.

2e, 3e opération : ont prouvé que l'incision semi-circulaire est une mauvaise méthode.

Cependant on doit être satisfait d'avoir fermé une fente aussi large en 3 opérations.

OBSERVATION XVI (106)

Geneviève L..., 3 ans ½.

Division du voile et de la voûte jusqu'à la partie moyenne.

Largeur fente : 15 m/m. Lambeau : 17 m/m

1 opération.

Opération, 17-11-1923.

On n'a pas fait de lambeau antérieur, mais on a fait l'incision demi-circulaire.

Voile nasale : Incision de 3 centimètres, transversale, dans le sillon gingivo-labial. Libération très facile du bord inférieur de l'orifice osseux des choanes. La rugine droite est poussée horizontalement sur la face supérieure de l'os intermaxillaire. Décollement très facile de la muqueuse, qui se rompt. On n'obtient pas de résultat appréciable, parce que la muqueuse nasale remonte, et on n'a pas pu la retrouver quand on est revenu à la fente. La voie nasale

est facile, mais sans grande utilité dans la division palatine.

Incision semi-circulaire, derrière les arcades dentaires. Le lambeau est rabattu, on a beaucoup de peine pour trouver la muqueuse nasale gauche. La muqueuse droite ne peut être trouvée. Avec l'aiguille de Trélat, on passe 2 fils dans la muqueuse gauche (Fig. 1).

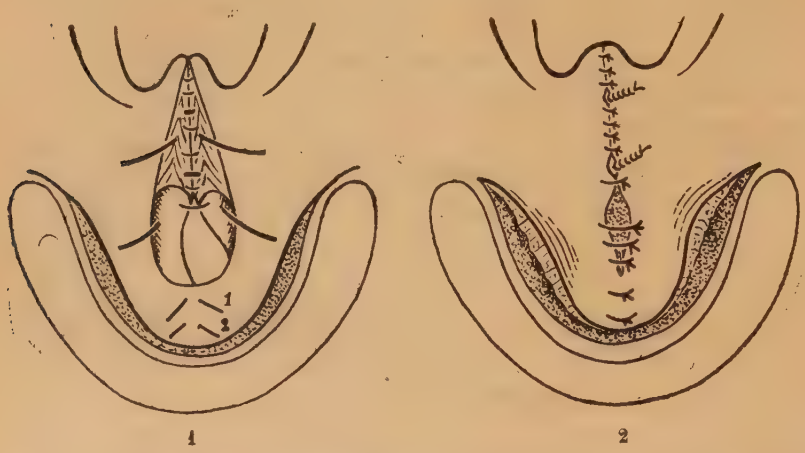

FIG. 1. — Incision demi-circulaire. Suture nasale du voile complète. En avant, les points 1 et 2 prennent la nasale gauche. Ils seront noués au sommet du lambeau buccal.

FIG. 2. — Les points 1 et 2 remontent le lambeau au plafond. Suture buccale incomplète à l'union voûte et voile.

Décollement pharyngé : Désinsertion de l'aponévrose.

Incision des berges de la fente.

Suture musculare : 2 fils. Celui du péristaphylin interne est meilleur que celui du pharyngo-staphylin.

Suture nasale : Il reste en avant un orifice impossible à fermer parce que la muqueuse nasale gauche est mal décollée et que la droite est inexistante.

Suture buccale (fig. 2) : Le lambeau buccal est refoulé vers le haut. Il est si mobile qu'on pouvait le luxer au dessus des lames palatines. Les 2 points qui prennent la muqueuse nasale gauche sont liés sur la muqueuse buccale. Ils ne ser-

vent pas à suturer la nasale, mais ils ont leur utilité en fixant au plafond le grand lambeau buccal.

Ce lambeau se comporte exactement comme dans l'observation 15, c'est-à-dire qu'il présente sur la ligne médiane peu de retrait antéro-postérieur, sur les parties latérales un éversement de la lèvre interne.

Résultat.

Au 3e jour. Orifice à l'union voûte et voile.

Au 17e jour. On a endormi l'enfant. On a décollé de nouveau le lambeau buccal dans le but d'isoler la cicatrisation nasale de la cicatrisation buccale. On n'a pas fait de suture, puisque les points secondaires ne tiennent jamais.

L'orifice s'est de ce fait rétréci spontanément. Deux ans plus tard, il était punctiforme.

OBSERVATION XVII (123)

L..., 11 mois.

Division du voile et de la voûte

1 opération.

La muqueuse est très mince sur le sommet de la fente et ne recouvre pas d'os.

Opération 8-2-1923.

On a renoncé à faire la bascule d'un lambeau antérieur médian, car le sommet est si mince qu'il ne peut être dédoublé et ne peut donc constituer un pédicule assez vascularisé.

Décollement à la Erhmann deux jours avant. Décollement des muqueuses nasale et buccale aussi complet que possible par les incisions latérales. Les incisions se recouvrent d'une couenne grisâtre. Comme la température ne dépasse pas 38°, la suture n'est pas différée.

Au moment de la suture, la fente a beaucoup diminué. On n'a pas eu besoin de faire un nouveau décollement.

Suture musculaire : 2 fils.

Suture nasale : le premier point a déchiré à droite et fait un trou de 2 mm. de long, par où passe toute la respiration quand la suture est achevée. Six points.

Suture buccale : Laborieuse, mais complète, contre toute attente.

Résultat : Fermeture sans trou temporaire.

Critique.

Ce fait heureux montre le parti qu'on peut tirer du décollement préliminaire : la fente a été beaucoup réduite. C'est ce décollement qui a permis de fermer sans taille de lambeau buccal.

Chez les petits enfants, l'opération est toujours plus laborieuse : les tissus cassent, les points sont plus mal passés ; l'affrontement est moins bon. Mais il est certain que la cicatrisation se fait mieux que chez les enfants plus âgés. On peut se permettre chez les tout petits des maladresses de technique, qui seraient désastreuses chez les grands

---

OBSERVATION XVIII (124)

Madeleine L..., 17 ans.

Division du voile et de la voûte étendue jusqu'à la partie moyenne des arcades dentaires.
Largeur fente : 17 m/m. Lambeau : 15 m/m.
Double fistule de la lèvre inférieure.

2 opérations.

1re opération, 22-2-1924.

Décollement à la Erhmann trois jours avant. Par les incisions latérales on décolle la nasale, qu'on crève en avant. En décollant la muqueuse buccale, on fait un petit trou à gauche, dans une zone où il existe des adhérences constantes. Chose curieuse, au moment de la suture, cette plaie est complètement cicatrisée. Cela montre l'activité de la muqueuse

buccale, quand elle n'est pas entravée par le passage des mucosités qui descendent des fosses nasales.

Taille d'un lambeau médian antérieur qui est rabattu. Bonne charnière.

Incision des berges de la fente.

Suture musculaire : un seul fil postérieur.

Suture nasale : très complète au niveau du voile.

Trois points sont passés dans le lambeau antérieur. Le point antérieur sera lié au milieu en prenant les 2 tranches buccales A. Les 2 points latéraux seront liés sur la muqueuse buccale B. B. (Fig. 1).

Décollement de 2 lambeaux latéraux.

Suture buccale. (Fig. 2).

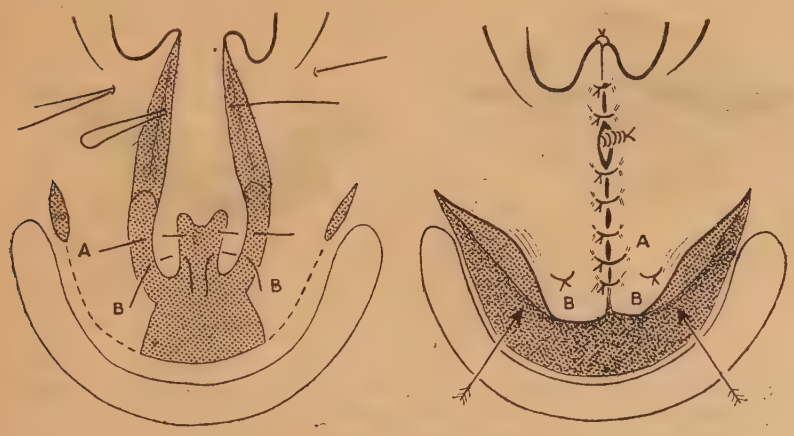

1 2

FIG. 1. — Montre : 1) Le lambeau médian antérieur. 2) Les fils A. B. B. passés dans ce lambeau et la muqueuse nasale. 3) Le tracé d'incision des 2 lambeaux latéraux. 4) L'amorce de la suture musculaire.

FIG. 2. — Sutures buccale et musculaire terminées. Les points A. B. B. sont noués sur les lambeaux. L'air passe sous les lambeaux latéraux : flèches.

Résultats.

Immédiat. L'air passe de chaque côté sous les lambeaux latéraux. Il doit probablement passer dans la charnière du lambeau rabattu, en avant du point suturé sur la muqueuse buccale.

Secondaire : Suppuration infecte, bien que la fièvre ne dépasse pas 38°. Un trou s'est produit, non pas latéralement où passait l'air, mais à l'union voûte et voile. La muqueuse nasale rouge ourle les bords de l'orifice.

2' opération : 13-3-1924.

Grand lambeau semi-circulaire (Fig. 3).

Suture musculaire : 1 fil.

Suture nasale : 3 points sont passés qui seront noués sur la muqueuse buccale (1-2-3) (Fig. 3 et 4).

Résultat : Fermeture sans trou temporaire.

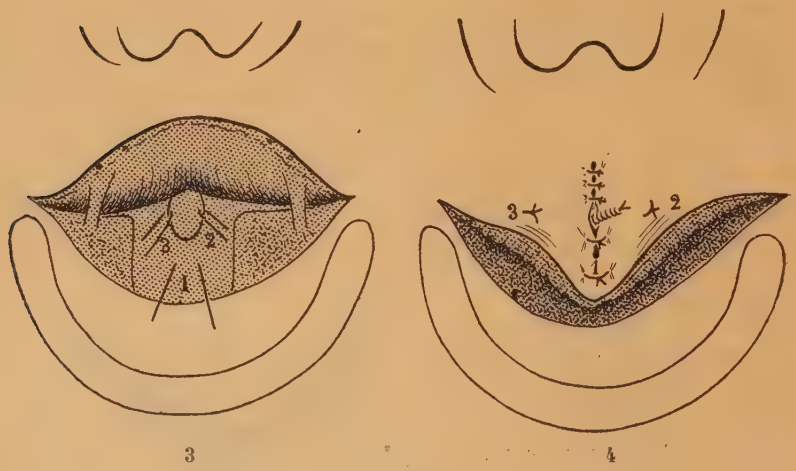

FIG. 3. — Grand lambeau demi circulaire décollé. Les fils 1, 2, 3 sont passés dans la nasale au niveau de l'orifice.

FIG. 4.— Suture buccale et musculaire terminées. Les fils 1, 2, 3 sont noués sur le lambeau buccal.

Critique.

1re opération. L'échec est dû à la mauvaise pratique de la bascule du lambeau antérieur.

2e opération : Le succès obtenu par l'incision demi-circulaire prouve que les mauvaises opérations peuvent donner des succès. On réussissait bien quelquefois avec le Trélat !

OBSERVATION XIX (132)

André U..., 8 ans.

Division du voile et de la voûte
Largeur fente : 13 m/m. Lambeaux : 13 m/m

1 opération.

Opération, 12-5-1924.

Décollement à la Ehrmann 3 jours avant. Au moment de la suture la fente était réduite de 13 à 9 mm. ; les lambeaux se sont élargis de 13 à 17 mm.

Incision des berges de la fente.

Suture musculaire : 2 fils.

Suture nasale : la muqueuse se déchire à droite. Suture facile du voile. Il reste en avant un trou énorme, impossible à fermer, par lequel se fait toute la respiration. La ligature des fils musculaires ne modifie pas la largeur de cette fente.

Taille de deux lambeaux buccaux, en laissant adhérent à l'os un large segment de muqueuse buccale en avant. Hémorragie en jet de la palatine postérieure.

Suture de la muqueuse sur la ligne médiane. La ligne de suture fait une forte saillie. Deux points, liés sur la muqueuse buccale prennent la muqueuse nasale et servent à fixer le lambeau au plafond. Mais le bord externe de ces lambeaux est trés saillant.

Résultat. Fermeture sans trou temporaire.

Au 4e jour la plaie était complètement cicatrisée.

Critique.

On a fait là une très bonne opération, qui aurait dû faire comprendre l'importance des 2 lambeaux palatins.

L'observation suivante montre qu'on n'en a pas saisi toute la portée.

OBSERVATION XX (133)

Simone D..., 2 ans.

Division de la voûte et du voile
Largeur fente : 11 mm. Lambeaux : 12 mm.

3 opérations.

1re *opération,* 22-5-1924.

Décollement pharyngé ; désinsertion de l'aponévrose.

Suture musculaire : 1 fil.

Suture nasale : la muqueuse nasale est rompue à droite à la partie antérieure de la fente. On met un point médian sur la nasale avec l'aiguille Trélat.

Suture buccale : impossible en avant. On a alors l'idée de faire une simple incision transversale en avant de la fente. Le point passé dans la nasale est lié dans la plaie pour reporter en arrière la tranche de section (Fig. 1).

Résultat : Au 3e jour l'incision antérieure est fermée et le fil apparaît au milieu d'une muqueuse reconstituée. Orifice définitif sur la voûte (Fig. 2).

Critique.

Il n'y a pas d'idée plus ridicule. Une incision transversale en avant de la ligne de suture buccale ne pouvait pas donner d'aisance à cette suture, parce que l'incision n'était pas prolongée latéralement en arrière.

2e *opération :* 24-3-1925.

La fente mesure 12 mm. de long et 2 mm. ½ de large.

Nouvelle suture musculaire après incision demi-circulaire. (Fig. 2).

Résultat : Orifice au même endroit.

3e *opération :* 18-7-1926.

Taille de deux lambeaux latéraux buccaux. Les tissus sont scléreux, mais on arrive à dédoubler les bords de l'orifice (Fig. 3).

Le fil a prend les deux muqueuses nasales. Il sera lié sur la muqueuse palatine.

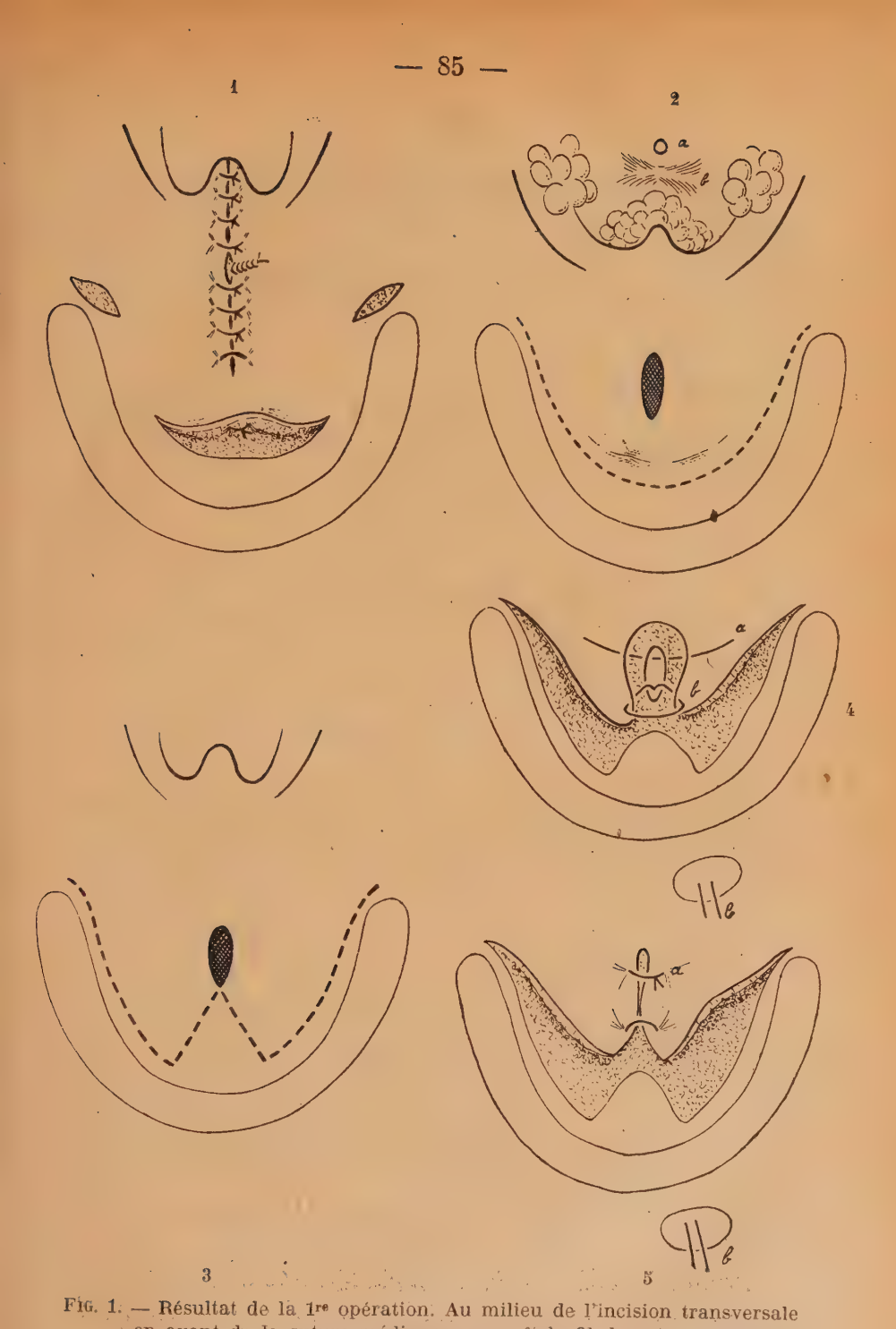

FIG. 1. — Résultat de la 1re opération. Au milieu de l'incision transversale en avant de la suture médiane, apparaît le fil de suture nasale.

FIG. 2. — Orifice de la voûte après la 1re opération. Tracé de l'incision demi-circulaire.

FIG. 3. — Taille de 2 lambeaux latéraux (3e opération). En noir : le trou.

FIG. 4. — Le fil a prend les 2 muqueuses nasales au niveau de l'orifice et sera lié sur la muqueuse buccale. Le fil b qui prend les 2 buccales et les 2 nasales sera noué dans le nez.

FIG. 5. — Résultat définitif.

Le fil b prend les 2 muqueuses nasales et les 2 muqueuses palatines. Il est passé par le nez et lié sur un bourdonnet de gaze (Fig. 4 et 5).

Résultat : Petit trou fermé spontanément en quelques mois.

Critique.

Deux ans après la première opération, on a fait ce qu'on aurait dû faire à la première. La taille de deux lambeaux buccaux séparés est la bonne technique.

OBSERVATION XXI (135)

Jeanne R..., 8 ans.

Division totale du voile et de la voûte
Largeur fente : 16 mm. Lambeaux : 13 mm.

3 *opérations.*

1re *opération* : 20-6-1923.

Taille et bascule d'un lambeau buccal médian antérieur. Echec total.

2e *opération en 2 temps.*

1er *temps*, 24-5-1924. Décollement de la muqueuse buccale. On a cherché à décoller la muqueuse nasale par une incision vestibulaire, sans y parvenir. Décollement pharyngé. Désinsertion de l'aponévrose : il n'y a presque pas d'os ; le bord interne de la fente est formé par des parties molles. Les lames palatines font saillie sous la muqueuse nasale.

2e *temps*, 26-5-1924.

Incision du bord libre de la fente, très difficile au sommet, car les tissus sont très scléreux.

Suture musculaire : 2 fils prennent de bons muscles.

Suture nasale : bonne. Il reste en avant un trou de 1 centimètre de surface par où se fait toute la respiration.

Suture buccale : impossible en avant. Décollement d'un seul lambeau buccal étroit qui obture médiocrement la fente en avant.

Résultat : Désunion complète le 7e jour.

Critique.

Cet exemple montre bien l'importance qu'il faut attacher à la fermeture antérieure de la voûte. Dans le cas particulier la voûte et le voile ont lâché. La voûte ne pouvait pas tenir : la désunion du voile est beaucoup plus rare. C'est un accident qui jusqu'alors n'était arrivé que trois fois. La cause réside en ce fait que le fil de suture musculaire a pris de chaque côté une quantité insuffisante de muscles.

Au contraire, au niveau de la voûte, la désunion a été due à ce que le lambeau buccal était mauvais. Cependant si la voûte avait été bien suturée, le voile n'aurait probablement pas lâché et la quantité insuffisante de muscles suturés aurait suffi à assurer la réfection du voile.

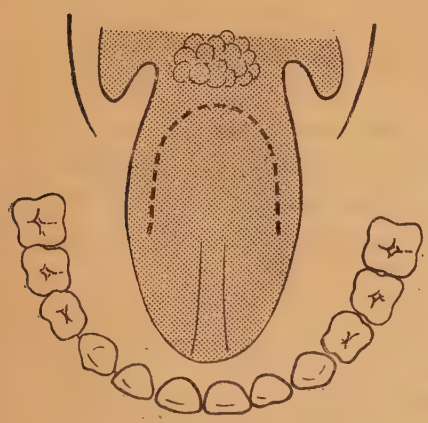

1

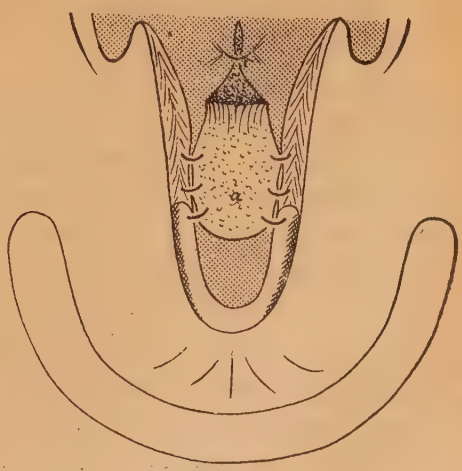

2

FIG. 1. — Tracé du lambeau pharyngé.
FIG. 2. — Le lambeau pharyngé a arrive à la limite de la voûte. Il est suturé par 3 points de chaque côté. Un fil ferme la brèche pharyngée.

3e *opération* : 23-3-1925.

Devant ces 2 échecs successifs, on décide de tenter la méthode de Rosenthal, qui obture les fentes palatines avec un lambeau pris sur la face postérieure du pharynx (Fig. 1).

Taille d'un lambeau demi-circulaire à base supérieure, sur la face postérieure du pharynx, pris au dessus de la zone adénoïdienne. Il est basculé en haut. Il arrive dans la région du voile, mais ne peut être amené à la partie antérieure de la fente. Derrière ce lambeau, la brèche pharyngée est suturée par un point passé horizontalement. Le lambeau pharyngé est suturé de chaque côté par 3 points noués du côté de la face nasale du voile (Fig. 2). Il reste en avant un large orifice qui n'a pas pu être fermé, ni par la muqueuse nasale, qui blindée ne se laisse pas rapprocher, ni par le lambeau pharyngé.

La muqueuse nasale est fermée du côté de la luette par la suture ordinaire.

Suture musculaire 1 fil.

Suture buccale : Les lèvres ne se rapprochent pas en avant et on est obligé de tailler un grand lambeau semi-circulaire.

Résultat. Echec. Il ne reste qu'un pont allant du milieu du voile à la paroi postérieure du pharynx. Il serait facile de réopérer cette malade. On pourrait même avoir un bon résultat, car les muscles sont puissants. Mais elle habite la province et n'est pas revenue.

Critique.

1) *On a eu peut-être tort d'employer un procédé exceptionnel pour une fente aussi grave. Mais si les procédés exceptionnels ne sont pas faits pour les cas graves, quelle en est l'utilité?*

2) *On a de nouveau commis l'erreur de faire un lambeau buccal demi-circulaire.*

OBSEVATION XXII (136)

Georges L..., 2 ans.

Division totale du voile et de la voûte

Le vomer descend très bas, à la hauteur des lames palatines. Mais il n'y a pas de squelette jusqu'à sa partie inférieure qui est formée uniquement par les 2 muqueuses accolées.

On avait tenté l'opération en 1923 ; mais l'enfant a fait au début une syncope blanche si grave que l'intervention a été remise.

2 opérations.

Première opération : 1-3-1924 : Palais antérieur.

Bascule d'un lambeau médian antérieur.

Résultat : On ne gagne presque rien.

Critique. — C'est encore une preuve que le lambeau médian est une mauvaise pratique. On n'a pas eu l'idée d'utiliser la muqueuse du vomer.

Deuxième opération : 30-5-1924.

Fente très large : 14 m/m. Les lambeaux ont 10 m/m.

On trace d'emblée les 2 lambeaux palatins qui doivent servir d'opercule. Leur bord interne n'a pas été incisé ; il est rompu. Après le décollement des lambeaux, un fait anatomique curieux a été constaté : n'étant retenus que par leur attache postérieure, les mouvements de déglutition imprimaient aux lambeaux des mouvements étendus de bascule. Ce fait est certainement en rapport avec le muscle de la fente. (Fig. 1).

Suture nasale : Complète au niveau du voile. Impossible en avant. Il y a un orifice par où se fait toute la respiration. Quatre points sont passés dans la tranche de cette muqueuse : a et b à droite ; c et d à gauche.

Suture musculaire : 2 fils, qui ne rapprochent rien dans la partie antérieure de la fente.

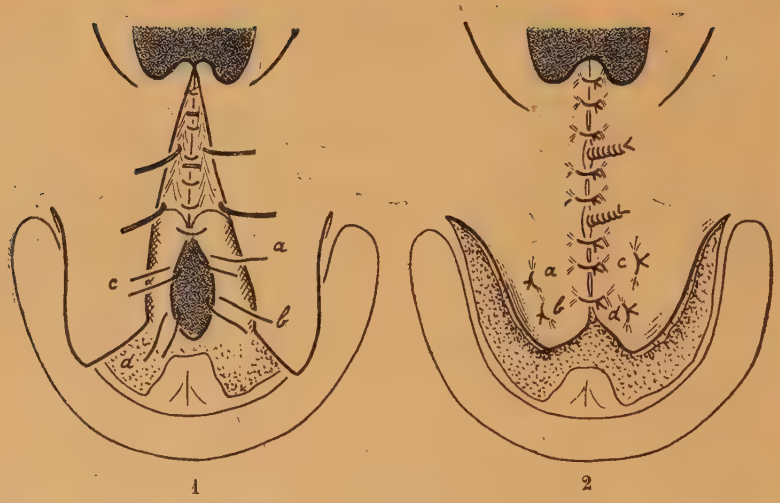

FIG. 1. — Les deux lambeaux palatins sont détachés. Hiatus de la nasale en avant. Les fils a et b sont passés dans la nasale droite ; les fils c et d dans la nasale gauche.

FIG. 2. — Suture buccale complète. Les fils a et b sont noués sur le lambeau gauche ; c et d sur le lambeau droit.

Suture buccale : Facile au niveau du voile et au niveau de la voûte où la muqueuse est exubérante en avant. (Fig. 2)

Les quatre points qui prennent la muqueuse nasale sont noués sur la muqueuse buccale après avoir été transposés. Les points passés à droite sont noués à gauche et inversement.

L'opération a été laborieuse, car le passage des fils dans la partie antérieure de la nasale est très difficile.

Le résultat immédiat n'est pas pleinement satisfaisant : il passe de l'air en avant. Mais on est arrivé à prendre des téguments là où la désunion n'est pas à craindre et à avoir trop de muqueuse là où elle peut se produire.

Résultat : Fente virtuelle au niveau de la voûte.

Critique. — On a fait la bonne opération par le tracé des lambeaux. Mais si on avait su utiliser la muqueuse du vomer, on aurait eu plus de sécurité.

OBSERVATION XXIII (140)

Yvonne B..., 2 ans.

Division totale de la voûte et du voile

3 opérations.

Largeur fente : 9 m/m ; lambeaux : 10 m/m.

On n'a pas fait de palais antérieur, car la fente est étroite en avant, et on n'aurait pas trouvé un pédicule assez solide au lambeau antérieur. Le vomer descend au ras du plan de la fente.

Première opération : 24-6-1924.

Décollement à la Erhmann trois jours avant. On a rompu la muqueuse nasale gauche sur toute sa longueur.

Au moment de la suture, la plaie est complètement cicatrisée.

Suture nasale idéale avec une muqueuse très résistante. Mais elle est incomplète en avant, car on est gêné par le vomer.

Suture musculaire : 2 fils qui prennent peu de muscles.

Suture buccale incomplète en avant. La muqueuse s'est trouvée rompue sur la face postérieure de l'os intermaxillaire, sous forme de 2 ailettes.

Résultat : Désunion de tout le voile le 4e jour, sauf un petit pont au niveau de la luette. Les fils métalliques apparaissent sur la tranche droite, car c'est à gauche qu'on prend moins de muscles. Dix jours après, la désunion est totale au niveau de la voûte.

Critique. — On a eu tort de ne pas utiliser la muqueuse du vomer.

Deuxième opération : 4-12-1925.

Décollement habituel, facile, car il n'y a pas de cicatrice.

Décollement de 2 lambeaux buccaux.

Suture musculaire : 1 fil.

Suture buccale : mauvaise en avant,

Résultat : la voûte tient, le voile lâche.

Troisième opération : 7-10-1926.

Décollement la veille de l'opération. Les lèvres de la fente sont arrondies et scléreuses. La muqueuse nasale est bonne.

Suture musculaire facile : 1 fil.

Suture nasale, suture buccale sans taille de lambeaux.

Résultat : Fermeture sans trou temporaire : voile très mobile en décembre 1926.

Phonétique normale.

Critiques. — 1°) Ce cas est très intéressant par les échecs successifs. On comprend que la voûte ait lâché la première fois, parce qu'elle était mal fermée.

Mais pourquoi le voile a-t-il lâché 2 fois alors que les sutures nasale et musculaire ne présentaient rien d'anormal ?

2°) Malgré les 3 opérations, on a obtenu un voile mobile. Avec le Trélat, quand le voile lâchait, on avait des tissus scléreux, cicatriciels et quand on veut faire une suture de ces palais déjà opérés, il est impossible de trouver et de décoller une muqueuse nasale.

Ici, rien de tel. Les berges de la fente se présentaient si normales, qu'on ne pouvait pas se rendre compte que le palais avait déjà été suturé.

Le fait d'avoir un voile mobile, malgré des opérations multiples, est une énorme supériorité de la suture musculaire.

La fonction justifie l'excellence du procédé, puisque cette enfant parle normalement malgré les 3 opérations.

OBSERVATION XXIV (151)

Mauricette S..., 4 ans.

Division du voile et de la voûte

2 opérations.

Première opération : 8-10-1924.

Décollement à la Ehrmann l'avant-veille.

Suture musculaire : 1 fil qui prend peu de muscles. Suture nasale : large déchirure à gauche. Suture buccale par 2 lambeaux.

Résultat : orifice Fig. 1.

Deuxième opération : 31-10-1925.

Nouvelle suture musculaire. Taille de 2 lambeaux buccaux.

Un point est passé dans les 2 muqueuses nasales (Fig. 1) pour être noué sur le lambeau droit. Un deuxième point (Fig. 2) prend la tranche des 2 lambeaux buccaux et les remonte au plafond : il passe par la narine gauche. Un troisième point diminue l'éversion du lambeau droit tendu en corde sur la concavité de la voûte ; il passe par la narine droite.

FIG. 1. — Taille de 2 lambeaux de chaque côté de l'orifice médian. Un fil est passé dans les 2 nasales qui bordent l'orifice.

FIG. 2. — Opération terminée. Le fil précédent est noué sur le lambeau droit. Deux fils appliquent les lambeaux au plafond et sortent par le nez.

Résultat : un petit orifice au milieu fermé en 2 mois.
Phonétique : troisième catégorie.

Critiques. — 1re opération : On a fait une bonne opération avec décollement de 2 lambeaux. L'échec vient de la rupture de la nasale gauche.

2e opération : On a fait une bonne opération. Mais on n'a pas su décoller les lambeaux palatins. On n'a pas vu la palatine postérieure, parce que les incisions latérales n'ont pas été assez prolongées en arrière. On a donc obtenu des lambeaux bridés en arrière, s'éversant en dehors. Pour les appliquer, on a dû passer des fils par le nez.

A cette époque, on était occupé par l'idée de donner de la liberté à la partie postéro-externe du lambeau et on comprenait que c'était la palatine postérieure qui le bridait. Dans un cas (division avec bec-de-lièvre), on a réséqué l'os du canal palatin, pensant que c'était lui qui bridait le lambeau. C'était une idée fausse, qui n'a donné aucun résultat. Nous verrons plus tard comment on a pu allonger l'artère et donner de l'aisance au lambeau.

OBSERVATION XXV (158)

Simone T..., 5 mois.

Division du voile et de la partie postérieure de la voûte
La muqueuse est très mince à la partie antérieure de la fente.

Opération : 6-12-1924.
Décollement à la Erhmann l'avant-veille.
Suture nasale, incomplète en avant, car on a eu le tort de ne pas mettre le premier point assez près du pôle antérieur de la fente.
Suture musculaire typique.

Suture buccale : très tendue, en avant.

Résultat : un trou antérieur fermé en quelques mois.

OBSERVATION XXVI (159)

Françoise C..., 3 ans ½.

Division du voile et de la voûte

3 opérations.

Largeur fente : 5 m/m 1/2 ; lambeau droit : 10 m/m ; lambeau gauche : 14 m/m. Forme très spéciale. Le squelette manque. Le voile a très peu de muscles. La voûte surtout est très différente des cas ordinaires. La majeure partie est formée par 2 muqueuses accolées et flasques. La fente a une asymétrie apparente, due à la flaccidité de ses bords.

1re opération 10-12-1924.

Décollement à la Erhmann l'avant veille. On a de la difficulté à dédoubler les 2 muqueuses.

Suture nasale complète, facile.

Suture musculaire : très précaire ; pas de muscles à gauche.

Suture buccale, complète et facile.

Résultat, Désunion totale, sauf un pont qui existe au niveau de la luette.

Deuxième opération, 20-5-1925.

Même opération :

Résultat : Orifice antérieur.

Troisième opération, 11-10-1926.

Pas de suture musculaire. On obture simplement l'orifice par 2 lambeaux buccaux. Les tissus sont moins scléreux que d'habitude après deux opérations.

Résultat : Fermeture sans trou temporaire.

Phonétique : 3e catégorie.

Remarque : Ces palais sans os semblent plus difficiles à fermer.

OBSERVATION XXVII (160)

Jeanne H.., 5 mois.

Division du voile et de la voûte

1 opération.

Opération : 13-12-1924.

Décollement à la Erhmann le 12. Décollement très soigneux et très laborieux parce que la voûte est très ogivale. La muqueuse a été rompue au sommet de la fente, parce que, en décollant, on a abaissé, toujours à cause de l'ogivité.

Incision des berges de la fente. On a perdu un segment de muqueuse au sommet, parce qu'on n'a pas incisé au niveau de la rupture faite au moment du décollement.

Suture nasale : incomplète en avant.

Suture musculaire : bonne.

Suture buccale : 17 points. Forte traction en avant.

Il y a un espace mort de plusieurs millimètres.

Résultat : Petit orifice à la partie médiane de la voûte, plus antérieur que d'ordinaire, fermé en quelques mois.

Phonétique : Deuxième catégorie.

Critique. — Chez un enfant plus âgé, ça aurait sûrement lâché.

OBSERVATION XXVIII (168)

Jean G..., 11 ans.

Division voile et voûte étendue aux arcades dentaires

3 opérations.

Première opération : 29-11-1924. *Palais antérieur.*

1°) On tente de reconstituer la partie antérieure de la fente avec un lambeau pharyngé. On taille un lambeau comme il a été dit obs. 21. On cherche, sans y arriver, à décoller la muqueuse de l'amygdale pharyngée. Hémorragie im-

portante. On obtient un lambeau inutilisable. La plaie est mal fermée par 2 points.

2°) On ferme alors la partie antérieure de la fente avec un lambeau buccal médian, qui a été basculé et suturé sous 2 lambeaux palatins.

On obtient un bon résultat : on gagne la voûte palatine presque entièrement.

Deuxième opération : 24-2-1925.

Taille d'un lambeau pharyngé comme dans l'observation 21. La taille de ce nouveau lambeau n'a pas été rendue plus difficile par l'opération précédente, car il n'y avait pas de tissu cicatriciel.

Suture nasale et suture du lambeau pharyngé identiques à celles pratiquées observation 21.

Suture buccale moins complète. Il reste un hiatus à l'union voûte et voile.

Résultat : Désunion presque totale.

Il reste un pont de 2 centimètres de hauteur dans la région du bord libre et ce pont est rattaché à la paroi postérieure du pharynx par un autre pont, reliquat du lambeau détaché de la paroi pharyngée.

Troisième opération : 13-6-1925.

On sectionne tout d'abord le pont du voile, suivant la ligne médiane très déviée. Le deuxième pont pharyngien est alors lui-même sectionné. Il était impossible d'utiliser les téguments de ce pont pour aider à la reconstitution de la muqueuse nasale, car l'insertion de ce pont sur la face supérieure du voile est presque filiforme.

Suture nasale plus facile que d'ordinaire au niveau du voile ; impossible en avant, où la muqueuse est scléreuse. Mais — chose curieuse — l'air ne passe pas par cet orifice.

Suture musculaire : 1 fil.

Suture buccale par 2 lambeaux palatins.

Résultat : Le malade n'est pas revenu.

Remarques générales sur le lambeau pharyngé :

Ici, comme dans l'observation 21, on a tenté la méthode de Rosenthal en empruntant un lambeau à la paroi pharyngée.

Voilà les remarques faites par notre maître le Dr Veau et recueillies sur son cahier d'opérations à propos de ce cas :

« Il faut bien se représenter que sur la paroi pharyngée il y a une zone qui ne peut être suturée, celle de l'amygdale pharyngée. A ce niveau, la muqueuse fait corps avec les tissus fibreux de l'apophyse basilaire et il est impossible de trouver un lambeau.

Restent les régions situées au-dessus et au-dessous de l'amygdale pharyngée.

1°) Au-dessus : Il y a l'insertion du vomer. J'ai utilisé dans plusieurs cas la muqueuse vomérienne au niveau de son insertion basilaire. C'est une technique défendable.

2°) Au-dessous : Ici, la paroi pharyngée est mobilisable. C'est la limite supérieure de l'aponévrose rétro-pharyngée, la région des fibres du constricteur supérieur. Ici, on peut tailler un lambeau. Rosenthal semble avoir taillé un lambeau à base inférieure et il en tire le sommet jusqu'au voile. Il m'a semblé que cette pratique n'était utilisable que pour le voile. Mais, avec la suture musculaire, je n'ai pas besoin de tissus pour refaire le voile. J'en ai toujours assez. Les parois latérales du pharynx sont du caoutchouc. On referme le voile avec la plus grande facilité. Il n'y a pas de division du voile assez large pour ne pas être refermée très facilement par la suture musculaire.

Mais reste la voûte. Si la suture musculaire donne de l'étoffe pour le voile, elle est impuissante pour la voûte. Là, nous cherchons de tous côtés. Rosenthal a proposé la paroi pharyngée. C'était une idée séduisante. Il fallait voir si elle était praticable.

Je ne voyais pas que le lambeau à base inférieure pût être amené à la voûte. J'ai donc taillé un lambeau en sens inverse, à base supérieure, qui, après bascule, pouvait être

amené assez loin dans la fente, peut-être pas jusqu'à la voûte, mais au moins jusqu'à la région dangereuse entre la voûte et le voile.

J'ai utilisé ce lambeau plusieurs fois pour reconstituer le revêtement supérieur nasal et une fois pour faire une muqueuse buccale.

Je n'ai jamais obtenu le succès que j'espérais. Jamais je n'ai fermé complètement la brèche. Dans les cas heureux, comme celui-ci, j'ai eu un pédicule, mais je n'ai pas pu l'utiliser dans une seconde opération nécessitée par le trou définitif du voile.

Je ne peux pas dire que cette pratique a été absolument inutile, parce que le lambeau pharyngé, quand il colle, tire le voile et j'ai reconstitué plus facilement que d'ordinaire la brèche qui restait.

Néanmoins, cet avantage est si minime qu'après plusieurs essais, j'ai renoncé à cette méthode ».

OBSERVATION XXIX (169)

Robert L..., 8 mois.

Division du voile et de la voûte étendue jusqu'à l'arcade
Largeur fente : 10 mm.

2 opérations.

1re *opération : 29-10-1924 : Palais antérieur.*

On avait l'intention d'utiliser la muqueuse du vomer pour reconstituer le plan nasal. On n'en a pas eu besoin, parce qu'à cet âge la muqueuse nasale est plus élastique.

Incision médiane de la muqueuse du vomer, prolongée en avant jusqu'au trou palatin antérieur, lequel est ouvert en arrière et n'est fermé que par la muqueuse. Ce faisant, on n'a pas sectionné l'artère palatine antérieure.

Décollement de 2 lambeaux palatins.

Suture nasale : bonne, faite sous les lambeaux palatins.

Suture de 2 lambeaux palatins

Bon résultat : on gagne toute la voûte.

2e *opération :* 26-2-1925.

Fermeture du voile par suture musculaire, nasale et buccale suivant la technique habituelle.

L'intervention première n'a pas modifié la largeur de la fente.

Fermeture sans trou temporaire.

Phonation : normale.

Critique. — C'était un cas difficile. Grâce à la taille de 2 lambeaux palatins on a réussi. C'est la bonne opération. Mais on aurait pu fermer la voûte en une seule séance.

OBSERVATION XXX (170)

Henriette P..., 18 mois.

Division de la voûte et du voile

Cas comparable au précédent.

2 opérations.

1re opération : 18-10-1924. Palais antérieur.

Bascule de 2 lambeaux vomériens suturés à la nasale sous deux lambeaux palatins.

2e *opération :* 3-3-1925.

Décollement la veille.

Technique pour la fermeture du voile.

A 2 reprises, il y a eu des périodes d'apnée : respiration artificielle.

A la fin de l'opération : apnée définitive. Mort sur la table.

OBSERVATION XXXI (180)

P...

Fente totale du voile et de la voûte

2 opérations.

1re opération : 22-3-1924. Palais antérieur.

Bascule d'un lambeau médian antérieur suivant la technique déjà critiquée.

Bon résultat : on ferme la plus grande partie de la voûte.

2e *opération* : 9-3-1925

On a voulu utiliser la muqueuse du vomer, visible au pôle antérieur de la fente. Quand on a décollé la muqueuse, le vomer s'est rompu et on a ramené un débris osseux de 1 centimètre de long sur 3 mm. de large.

Suture nasale complète.

Suture musculaire typique.

Suture buccale, incomplète en avant, car la muqueuse des 2 lambeaux palatins décollés déchire. On a alors remonté au plafond la partie antérieure des 2 lambeaux palatins par 2 fils passés dans la narine et noués sur bourdonnet.

Résultat : Orifice filiforme fermé en un an.

Phonétique : 2e catégorie.

Critique. — Cet échec relatif aurait été évité, si on avait mieux su tailler les lambeaux palatins.

OBSERVATION XXXII (181)

Geneviève C..., 5 ans.

Division complète du voile et de la voûte

2 opérations.

1re opération : 28-6-1924 : *Palais antérieur*, en 2 temps.

Le 20 juin, incision d'un lambeau buccal médian antérieur. Décollement du lambeau sans le détacher. On a attendu 8 jours pour faire la suture, parce que le pharynx était très sale, mais sans fièvre.

La fente a diminué de 12 mm. elle a 7 mm. de large.

Les incisions du lambeau étaient cicatrisées le 28 juin.

Le lambeau médian est basculé et suturé sous les lambeaux palatins décollés. On a ajouté un fil, passé dans chaque narine, pour bien maintenir le lambeau au plafond.

Bon résultat : on gagne la presque totalité de la voûte.

2e opération : 30-3-1925.

Décollement pharyngé. Suture nasale complète. Suture musculaire typique.

Suture buccale impossible en avant : Taille d'un lambeau semi-circulaire, dont le décollement a été laborieux au milieu. Ce lambeau est fixé par 2 points passés par les narines.

Résultat. — Petit orifice fermé en quelques semaines.

Phonétique. — Cette enfant a été présentée à la Société de chirurgie, comme un des plus mauxais cas (en juin 1929). Elle a récité une fable et elle est parfaitement compréhensible. Mais elle a des coups de glotte, du nasonnement, du souffle nasal.

Quelques membres de la Société ont manifesté leur étonnement que cette enfant soit rangée dans la plus mauvaise catégorie.

OBSERVATION XXXIII (190)

Anne B..., 5 ans.

Division du voile et d'une partie de la voûte.

1 opération.

Voûte très ogivale. Les bords de la fente palatine sont très minces et cette minceur s'étend en couronne autour de la fente.

Le voile a son épaisseur normale.

Opération, 20-5-1925.

Décollement à la Erhmann la veille par 3 petites incisions, juste suffisantes pour passer la rugine.

Taille d'un lambeau palatin droit, car la buccale semblait difficile à rapprocher (Fig. 1).

Suture nasale facile au niveau du voile ; impossible à la partie antérieure de la fente. Un fil est passé qui prend les 2 muqueuses nasales. Il sera suturé sur la muqueuse pala-

tine. Un second fil prend la nasale droite, prend la buccale et sera noué dans la narine. Quand on tire sur ce fil, l'angle externe du lambeau fait une forte saillie.

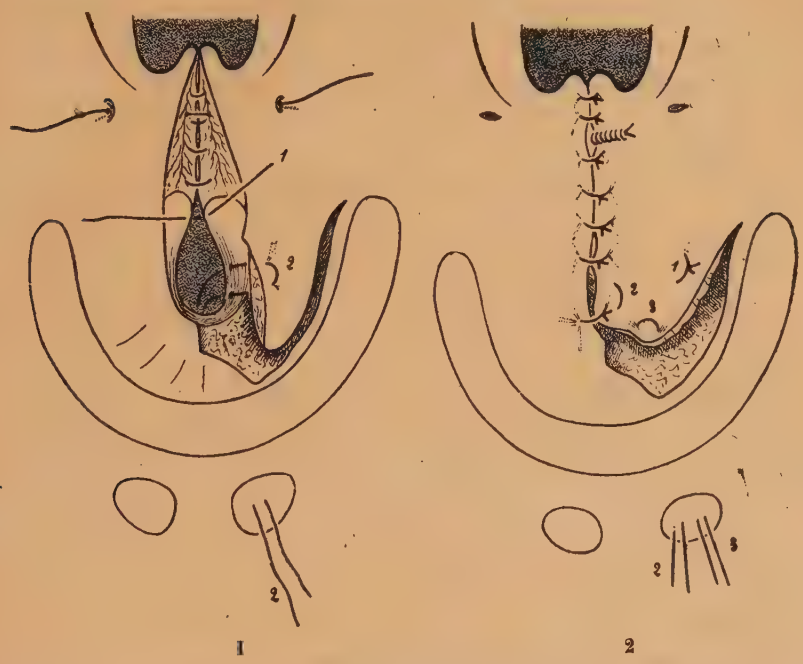

Fig. 1. — Le lambeau palatin droit est détaché. Le fil 1 prend les 2 nasales. Il sera passé dans le lambeau droit près de l'angle postéro-externe. Le fil 2 prend le bord du lambeau et la nasale droite ; il sort par la narine.

Fig. 2. — Les fils 1 et 2 sont noués. Le fil 3 est passé à l'angle antéro-externe du lambeau et sort par la narine.

Un troisième fil est passé dans la narine, qui applique bien la pointe du lambeau (Fig. 2).

Résultat : Fermeture sans trou temporaire.

Phonétique : parle mal.

Critiques. — Ne s'adressant qu'à des points de détail, mais importants.

1) *Si à cette époque on avait décollé la nasale avec le crochet de Trélat, instrument dont on se sert actuellement, on aurait mieux isolé la nasale au sommet de la fente. Ce fai-*

sant, le 2e fil aurait pris les 2 nasales ; au lieu de ne prendre que la nasale droite.

2) *Si on avait mieux décollé le lambeau palatin et mieux étiré la palatine postérieure, on n'aurait pas eu la forte saillie de l'angle externe du lambeau, et on n'aurait pas eu besoin de passer un nouveau fil par la narine.*

OBSERVATION XXXIV (191)

Suzanne L..., 3 an ½.

Division du voile et d'une partie de la voûte

1 opération.

Opération, 28-5-2925.

Dix mois auparavant, on avait décollé le lambeau. Mais on n'avait pas suturé, à cause de la fièvre.

Taille de deux lambeaux palatins. — Suture nasale impossible en avant.

Suture musculaire médiocre : le 1er fil a cassé, le 2e est mal passé.

Suture buccale, mauvaise en avant.

Décès le 11e jour de broncho-pneumonie.

Examen de la pièce. — Trou au milieu ; la suture palatine est cicatrisée.

Le fil métallique ne prend pas de muscles à gauche. Il y a une ecchymose très marquée à gauche, nulle à droite.

OBSERVATION XXXV (194)

Paulette L..., 4 ans.

Division totale du voile et de la voûte

3 opérations.

Le vomer descent très bas. Il a sur son bord libre une bande de muqueuse blanche qui a les caractères de la mu-

queuse buccale. On a eu le tort de ne pas savoir utiliser cette muqueuse.

1re opération, 2-3-1925. *Palais antérieur.*

Bascule d'un lambeau médian antérieur.

2e opération, 3-6-1925.

Décollement à la Ehrmann la veille. Suture nasale bonne. Suture musculaire typique.

Suture buccale après taille de 2 lambeaux palatins.

Résultat : Désunion du voile ; la voûte tient.

3e opération, 5-11-1925.

Suture nasale bonne, car la muqueuse est à peine sclé-reuse.

Suture musculaire : typique, bons muscles.

Suture buccale : une large surface reste en avant, comblée par un lambeau gauche.

Résultat : La voûte tient. Un trou se produit au milieu du voile, fermé en un an.

Voile court.

OBSERVATION XXXVI (195)

Jacqueline F..., 4 ans.

Division du voile et d'une partie de la voûte

Largeur fente : 12 mm. Lambeaux : 11 mm.

En mars 1924 on a décollé ; mais il y a eu une forte fièvre. On n'a pas suturé.

Opération, 4-6-1925.

Suture nasale : la nasale a été rompue à gauche.

Suture musculaire typique.

Suture buccale complète. Taille d'un lambeau palatin. Mais au lieu de décoller toute la lame palatine, on n'a taillé qu'un petit lambeau en traçant une incision transversale, qui part du sommet de l'hiatus. Ce lambeau ne pouvait pas obturer.

Résultat : fermeture sans trou temporaire.

Critique. — Le lambeau buccal taillé trop petit pouvait fort bien faire échouer la suture. Il faut tailler un lambeau prenant la totalité de la muqueuse palatine.

OBSERVATION XXXVII (212)

Charles P..., 12 ans.

Division du voile et d'une partie de la voûte

1 opération.

Opération, 16-10-1925.

Décollement à la Erhmann la veille par 2 incisions latérales.

Désinsertion de l'aponévrose.

Le fil de suture métallique est passé dès le début.

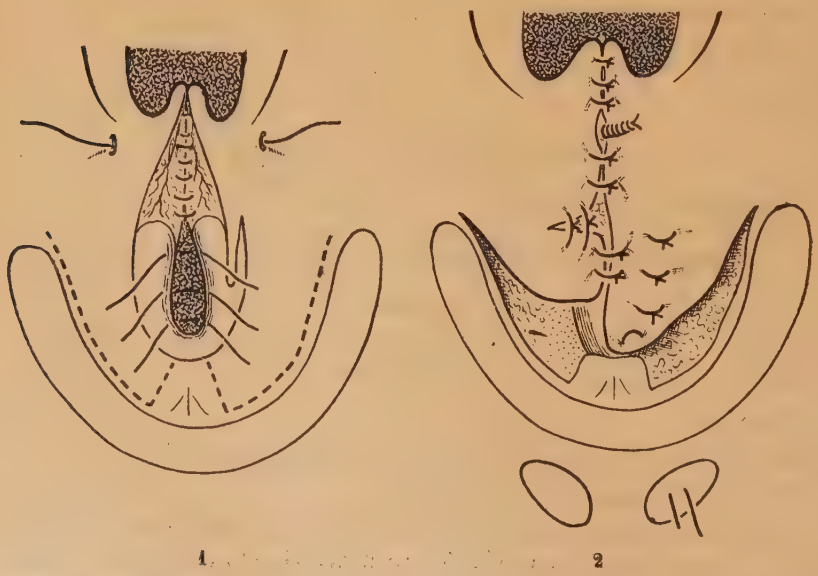

FIG. 1. — Tracé des deux lambeaux palatins. A droite, on voit la languette inutilisable. 3 fils sont passés dans les deux nasales et seront liés sur le lambeau droit. La suture nasale du voile est terminée.

FIG. 2. — Le lambeau gauche est tordu de 90°. Le droit est suturé rectiligne. Son pôle antérieur est tiré par un fil passant par la narine.

Incision des berges de la fente. A droite on a incisé sur la lame palatine à un centimètre du bord libre. On n'a pas su décoller cette partie en libérant la muqueuse nasale. La rupture s'est faite en dehors de l'incision primitive. Il en est résulté la constitution d'une languette inutilisable. C'est un incident regrettable dans une région où on manque de téguments et où se fait généralement la déhiscence de la suture (Fig. 1).

Ce fait a sa cause anatomique dans le muscle de la fente.

Suture nasale. Impossible en avant.

Suture buccale, par 2 lambeaux palatins. Le lambeau gauche est tordu de 90°. Le droit est suturé rectiligne et son pôle antérieur est tiré par un point passé par la narine (Fig. 2).

Résultat : Fermeture sans trou temporaire.

Critique. — Cas difficile. Il faut éviter la torsion des lambeaux et pour cela mieux décoller la partie postérieure des deux lambeaux palatins.

OBSERVATION XXXVIII (224)

Pierre S..., 2 ans.

Division du voile et de toute la voûte

1 opération.

Largeur fente : 13 mm. Lambeaux : 13 mm.

Opération, 5-12-1925.

Pour la première fois, on ne fait ni désinsertion de l'aponévrose, ni décollement du pharynx.

Taille dès le début de deux lambeaux palatins (Fig. 1).

Décollement de la nasale s'est fait très facilement par l'incision des berges.

Il est plus facile à gauche qu'à droite. La nasale droite a été rompue.

Suture musculaire : passage à droite du fil métallique, à

gauche de l'anse de soie. Mais on est très gêné par la projection en avant des lambeaux décollés qui sont comme en érection pendant la contraction du voile.

Suture nasale : Correcte, sauf la déchirure droite.

Suture buccale : Deux points passés dans la partie antérieure des 2 muqueuses nasales sont liés sur les lambeaux palatins. Deux points passés par le nez appliquent bien les lambeaux au plafond (Fig. 2).

Résultat : Fermeture sans trou temporaire.

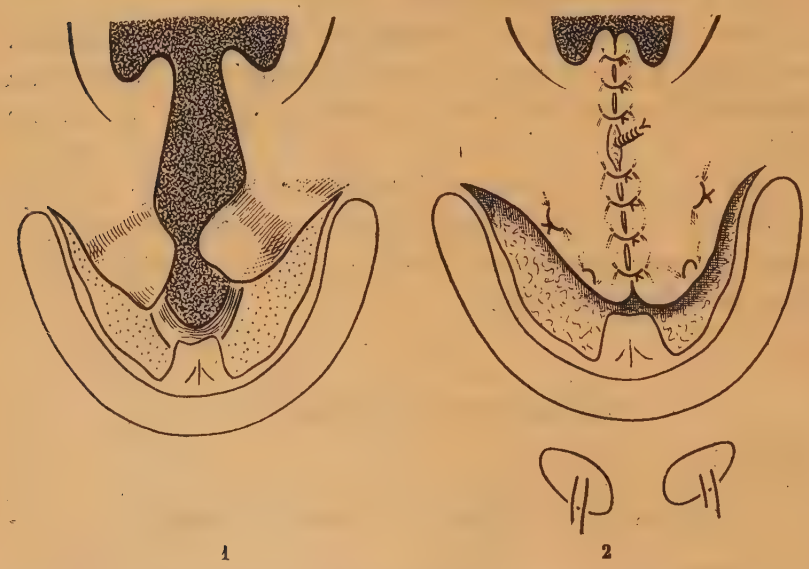

FIG. 1. — Les 2 lambeaux palatins sont taillés dès le début.
FIG. 2. — Suture buccale complète. Les 2 fils postérieurs prennent les 2 nasales et sont noués sur la buccale. Les 2 fils antérieurs sont passés par chaque narine et appliquent le pôle antérieur des 2 lambeaux.

Remarques. — Voilà l'opinion de notre maître le Dr Veau, au sujet de cette intervention. « J'ai fait l'opération typique. Je ne puis discuter que des détails de technique.

1°) La suppression des incisions latérales sur le crochet des ptérygoïdes.

Quand j'ai commencé à opérer des palais par ce procédé, j'étais nourri des idées de l'anatomie normale et je

me représentais l'aponévrose palatine ou du moins les deux moitiés de cette aponévrose, comme des brides rétractées qui fixaient au crochet ptérygoïdien les moignons de muscles.

Je croyais aussi que le voile faisait corps avec les parois latérales du pharynx et qu'il fallait l'isoler de cette paroi pharyngée pour le mobiliser en dedans.

C'étaient autant d'idées fausses. La dissection des pièces anatomiques m'a montré que l'aponévrose était réduite à des fibres externes qui ne pénètrent pas dans les muscles. L'adhérence pharyngée était un mythe. En effet, j'avais été étonné, dès les premières opérations, de la facilité avec laquelle j'entrais dans cet espace décollable. Le voile est du caoutchouc, qu'on attire à volonté, sans qu'il soit nécessaire de faire des incisions de dégagement.

Les incisions latérales, qui ne servaient à rien, avaient leur danger. En désinsérant l'aponévrose, je crevais souvent la nasale gauche, car j'étais en mauvaise main. C'était une source d'injection, de désunion, de rétraction cicatricielle du voile. Plusieurs fois déjà, dans les divisions simples du voile, j'avais supprimé ces incisions latérales, mais jamais encore délibérément dans une fente aussi large.

2° *L'incision première du lambeau.*

Je la faisais pour arriver plus facilement sur le bord postérieur de la lame palatine. J'ai été très gêné par la direction du lambeau, une fois décollé. Cela tient à la forme en dôme de la voûte. De plus, ces lambeaux, qui ballottent dans la bouche pendant toute l'opération, sont dans de mauvaises conditions d'asepsie. J'ai compris que la sagesse était de tailler les lambeaux le plus tard possible, c'est-à-dire au moment de leur suture, quand le voile était refait.

3°) *Décollement de la muqueuse nasale.*

Par l'incision de la fente, on décolle facilement la nasale sur la face supérieure de la lame palatine gauche, — parce qu'on tient la rugine de la main droite dans sa position normale. Mais le décollement nasal sur la lame palatine

droite est plus difficile, en tenant toujours cette rugine de la main droite : il faut renverser l'instrument. On est moins maître du bec et on crève souvent la nasale. Aussi pour faciliter le décollement de la nasale droite, je manœuvre la rugine de la main gauche, en prenant point d'appui sur les dents.

Ce cas représente l'opération idéale à laquelle je suis resté fidèle après 500 interventions ».

OBSERVATION XXXIX (238)

Jacqueline C..., 1 an.

Division du voile et de la voûte

1 opération.

Opération : 29-3-1926.

On ne décolle ni le pharynx, ni l'aponévrose.

Passage du fil métallique et de la soie, dès le début.

Suture nasale : facile sur le voile. Mais en avant, la nasale se déchire à droite au moment de la suture.

En cherchant à retrouver une muqueuse nasale, on voit que la lame palatine, très atrophiée, n'existe pas en avant de la fente. Le canal palatin antérieur est largement ouvert.

Suture buccale : décollement de 2 lambeaux suturés et bien appliqués au plafond par 3 points passés par le nez.

Résultat : fermeture sans trou temporaire, malgré une suppuration abondante les premiers jours.

OBSERVATION XL (240)

Germaine B..., 17 mois.

Division totale du voile et de la voûte

3 opérations.

Première opération : 13-11-1924. *Palais antérieur.*

Baseule d'un lambeau médian antérieur, qui fait gagner un segment de voûte.

Deuxième opération : 1-4-1926. *Suture musculaire.*

La nasale est mal fermée en avant, malgré la taille de 2 lambeaux palatins.

Résultat : Suppuration abondante. Désunion presque totale. Il reste 2 ponts de parties molles qui renferment des muscles.

Troisième opération : 13-1-1927.

Incision des 2 ponts du voile. Suture musculaire. Décollement facile de la muqueuse buccale et nasale, même au sommet de la fente. Le voile est mobile ; les tissus ne sont pas cicatriciels.

Suture nasale ordinaire, mais elle est rompue à droite. Mauvaise luette.

Suture buccale facile et bonne ; la muqueuse est exubérante.

Résultat : Fermeture sans trou temporaire ; voile court.

Phonétique : 3e catégorie.

Critiques. — Première opération : a été faite à une époque où l'on ne savait pas que la bascule d'un lambeau médian était une mauvaise pratique.

Deuxième opération : la suture a lâché, car le milieu hospitalier était infecté par des anginès fréquentes. Cependant, la suture aurait dû tenir, car le voile était très musclé. Cela prouve que les meilleurs procédés — ou que l'on croit tels — ne sont pas à l'abri des échecs.

OBSERVATION XLI (242)

Christiane G..., 3 ans 1/2.

Division du voile et de la voûte

Largeur fente et lambeaux : 12 mm.

Opération : 23-4-1926.

Amorce de la suture musculaire. Suture nasale : impossible en avant. Taille de 2 lambeaux palatins. Suture buccale : les 2 lambeaux ferment bien la fente : un fil passé par le nez applique les lambeaux.

Résultat : fermeture sans trou temporaire.

Phonétique : 3e catégorie.

OBSERVATION XLII (259)

Joseph L..., 20 ans.

Division de la voûte et du voile

Déjà opérée par un chirurgien des hôpitaux. Il reste un pont de parties molles à la partie moyenne du voile. Voile mince, scléreux, sans muscles (fig. 1).

1



2

FIG. 1. — Montre le pont vélaire après la 1re opération.
FIG. 2. — Lambeau buccal droit, glissé en opercule et fixé par 2 points narinaires.

Opération : 9-6-1926.

Amorce de la suture musculaire.

On a voulu inciser les berges de la fente et dédoubler le pont.

On n'a pas pu isoler la nasale à gauche. Suture nasale mauvaise.

Taille d'un lambeau buccal droit, glissé en opercule sur la fente, fixé par 2 points passés dans chaque narine (fig. 2).

Résultat : Fermeture sans trou temporaire.

OBSERVATION XLIII (275)

Jean B...

Division totale du voile et de la voûte

Largeur fente : 15 mm. Lambeaux : 13 mm.

Opération : 22-10-1926.

I. *Suture du voile*, en premier lieu, sans s'occuper de la voûte pour éviter d'être aveuglé par le sang plus abondant à la voûte qu'au voile.

Amorce de la suture musculaire. Incision des berges. Suture nasale.

Achèvement de la suture musculaire. Suture buccale : le tout très facile (Fig. 1).

II. *Fermeture de la voûte.*

1) Taille de 2 lambeaux palatins. On effondre la muqueuse sur le bord interne.

2) La nasale est décollée avec soin ; elle est bonne et se laisse amener facilement.

3) Le vomer arrive au ras des lames palatines à la partie toute antérieure de la fente. Incision du vomer sur la ligne médiane. On décide de l'utiliser comme point d'appui à la suture buccale (Fig. 2).

Un fil est passé dans les muqueuses nasales et dans les 2 tranches muqueuses du vomer. Ce fil est passé par transfixion dans les lambeaux buccaux et noué sur eux.

Ce fil prend donc à la fois les 2 muqueuses buccales, les 2 muqueuses nasales et la muqueuse du vomer incisée (Fig. 3).

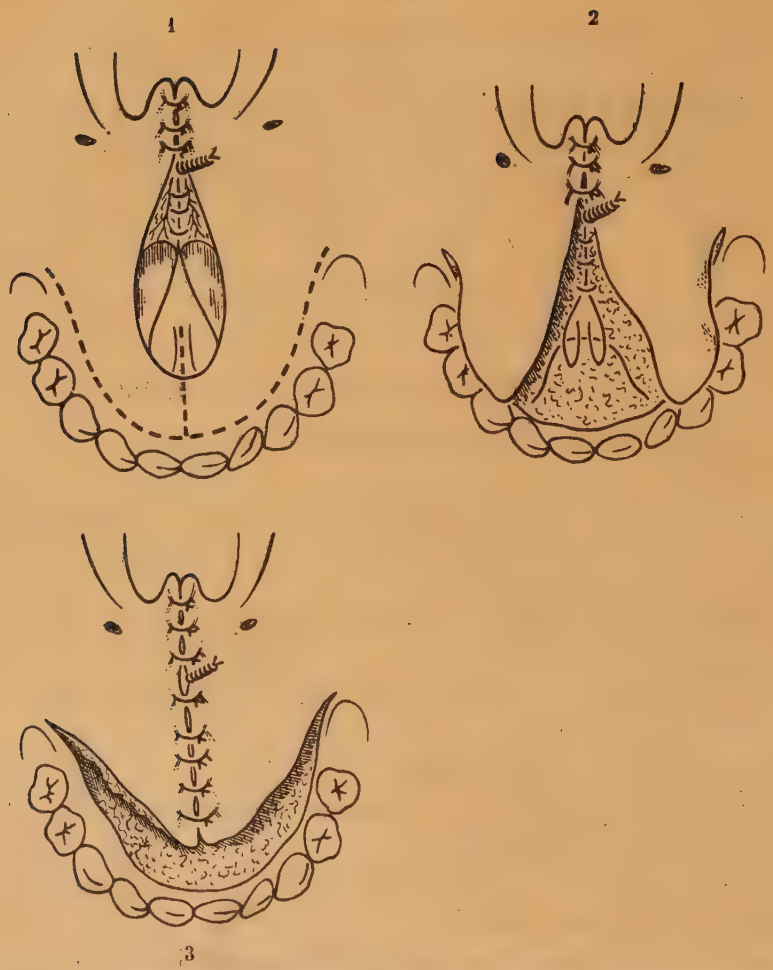

FIG. 1. — Montre la suture nasale vélaire terminée, la suture buccale effectuée jusqu'au fil musculaire qui est tordu. En pointillé le tracé des 2 lambeaux buccaux et l'incision de la muqueuse du vomer.

FIG. 2. — Les 2 lambeaux sont décollés. Un fil prend les 2 muqueuses du vomer et les 2 nasales pour être lié sur les 2 flambeaux buccaux.

FIG. 3. — Suture buccale terminée.

Résultat : Un orifice à la partie antérieure de la voûte et un orifice punctiforme à l'union voûte et voile.

Phonétique : 3e catégorie.

Critique. — L'erreur a été d'utiliser le vomer que comme simple point d'appui. Il fallait ne pas se contenter d'in-

ciser la muqueuse du vomer, mais décoller cette muqueuse sur les deux faces latérales du vomer.

En faisant ainsi, on aurait évité le trou antérieur.

OBSERVATION XLIV (277)

Yvette A..., 7 ans.

Division totale du voile et de la voûte

1 opération.

Opération, 28-10-1926.

Elle a été exactement conduite comme dans obs. 43.

Mais la nasale a été crevée à droite. Cependant la suture nasale a pu être complète.

Les 2 lambeaux buccaux sont fixés par leur sommet au plafond par 2 points qui sont passés par le nez.

Résultat : Fermeture sans trou temporaire.

Critique. — Cf. obs. 43.

OBSERVATION XLV (278)

Henri B..., 3 ans.

Division du voile et de la voûte

Forme extraordinaire. Il n'y a pas d'os. La fente est très large : 13 mm. Les lambeaux ont 10 mm. Mais les bords de la fente sont en tissu élastique. Les muscles sont très bons. Il y a beaucoup de muqueuse. Le voile est d'une brièveté anormale. La base des hémi-luettes est à 25 mm. de la paroi pharyngée, alors qu'en général elle est distante de 10 à 18 mm.

Opération, 30-10-1926.

Très facile, conduite comme celle d'une division simple du voile, tant il est vrai que ce qui crée les difficultés de la chirurgie palatine, c'est l'os qui enlève l'élasticité.

La suture vélaire est un jeu d'enfant.

Seule, la voûte nécessite des procédés actucieux.

Suture nasale totale. Suture musculaire facile. Suture buccale totale sans lambeau palatin.

S'il y avait eu des lames palatines normalement constituées, on n'aurait jamais pu refermer la voûte, sans tailler un lambeau.

Résultat : Fermeture sans trou temporaire.

OBSERVATION XLVI (279)

Madeleine F..., 18 mois.

Division étendue du voile et de la voûte

Opération, 2-11-1926.

Opération idéale où on a suivi exactement la technique donnée comme type dans les cas graves.

On n'a pas utilisé le vomer.

Suture du voile normale.

Fermeture de la voûte par 2 lambeaux palatins. On a mieux allongé la palatine postérieure ; de ce fait, ils viennent facilement obturer la fente sur la ligne médiane.

Deux points prennent les 2 muqueuses nasales et les 2 buccales.

Un point intermédiaire ne prend que les 2 buccales.

Résultat : Orifice à l'union voûte et voile fermé en 6 semaines.

Phonation : Normale.

Critique. — A cette époque, on ne savait pas utiliser la muqueuse du vomer. Ce fait prouve qu'on peut réussir en suturant uniquement les muqueuses des lames palatines. Mais on a moins de sécurité.

OBSERVTION XLVII (280)

Marthe B..., 16 mois.

Division du voile et d'une partie de la voûte

Largeur fente : 12 mm. ½. *Lambeux :* 13 mm.
1 opération.
Opération, 6-11-26.
Typique, technique ordinaire.
Mais pour décoller plus facilement la nasale au niveau du bord postérieur de la lame palatine, j'ai branché de chaque côté une pettie incision, perpendiculaire à la grande incision de la fente (Fig. 1).

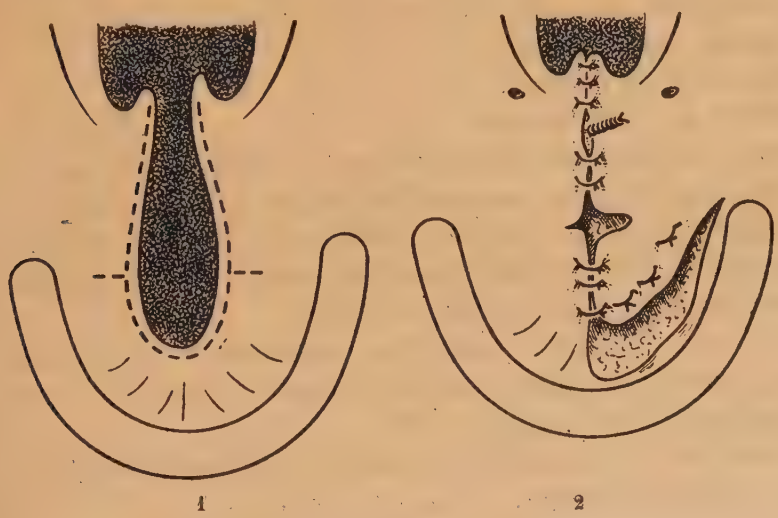

FIG. 1. — Montre l'incision de la fente et les 2 petites incisions perpendiculaires.
FIG. 2. — Le lambeau droit est en place, appliqué au plafond par 3 points latéraux.

De cette façon, la lame palatine gauche a été découverte et la muqueuse nasale libérée s'est avancée de plusieurs mllimètres.

Pour la suture buccale, un seul lambeau a été détaché.

Ce lambeau a été fixé au plafond par 3 points, liés sur lui latéralement et prenant les 2 muqueuses nasales (Fig. 2).

Résultat : Fermeture complète sans trou temporaire.

Critique. — Cette pratique de la petite incision transversale, au niveau de l'épine nasale postérieure, facilite beaucoup l'incision de la berge de la fente.

OBSERVATION XLVIII (286)

Huguette R..., 18 mois.

Division totale du voile et de la voûte

Largeur fente : 19mm. Lambeaux : 14 mm. Les muscles du voile sont énormes. Les piliers postérieurs sont épais comme le petit doigt.

Opération 24-11-1926.

Suture du voile typique.

Suture de la voûte. Deux lambeaux palatins sont décollés. Ils sont fixés par un point de chaque côté, prenant les 2 muqueuses nasales et lié latéralement. Un autre point passe par la narine droite, prend le sommet des deux lambeaux, qu'il remonte. Bonne coaptation.

Résultat : Fermeture sans trou temporaire. Vers le 10e jour, élimination d'une lamelle osseuse en parcelles, provenant de la lame palatine droite.

Phonation : 2e catégorie. A tous les sons, mais les associe à des bruits surajoutés.

OBSERVATION XLIX (290)

Suzanne R..., 3 mois.

2 opérations.

Largeur fente : 8 mm. 1/2. Lambeaux : 11 mm.

1re opération, 6-12-1926.

Opération typique pour la suture du voile.

Décollement d'un lambeau palatin droit qui obture bien la voûte et est bien appliqué par 3 points. Deux prennent les 2 nasales et sont noués sur le lambeau buccal. Un fil prend le sommet du lambeau, est passé par l'orifice narinaire droit et est lié sur un bourdonnet.

Résultat : Un mois après cicatrisation complète. La luette est un peu bifide. Trois mois après, il s'est fait un petit orifice à la partie postérieure de la voûte. Il a augmenté et le 5 mai 1927 il était comme un bourgeon charnu recouvert de muqueuse buccale. Après attouchement au nitrate, il s'est agrandi. La mère dit que c'est parce que l'enfant a l'habitude de pousser sa langue dans le trou. La luette s'est encore écartée.

2e opération, 28-2-1928.

Décollement de 2 lambeaux buccaux qui sont amincis sur l'orifice. Trois points sont placés sur la luette.

Critique. — Le phénomène qui s'est passé est difficilement compréhensible. C'est le seul exemple du trou secondaire dans un palais séparé.

On a incriminé la syphilis, sans en faire la preuve.

On ne connaît pas l'état actuel du palais, la malade n'étant pas revenue.

OBSERVATION L (296)

Jacques M..., 2 ans 1/2.

Division totale du voile et de la voûte

Largeur fente : 20 mm. Lambeaux : 12 mm. On voit le vomer (Fig. 1).

1 opération.

Opération, 17-1-1927.

1) *Amorce de la suture musculaire.*

2) *Incision des berges de la fente* au niveau du voile.

3) *Suture nasale du voile :* On passe deux points à la partie toute antérieure qui ne peuvent être liés. Le 3e point,

FIG. 1. — Fente avant l'opération. On voit le vomer en avant.

FIG. 2. — Montre : 1) L'amorce de la suture musculaire : à droite passage du fil métallique ; à gauche, passage de l'anse de soie. 2) La suture nasale dont les 2 premiers fils ne sont pas encore liés.

FIG. 3. — Montre : 1) Suture buccale de la luette. 2) Le fil de suture musculaire en bonne place n'est pas encore lié. 3) Le tracé des lambeaux buccaux.

FIG. 4. — Montre : 1) Les 2 lambeaux palatins détachés. 2) La muqueuse nasale de la voûte décollée. 3) La suture nasale vélaire terminée, ainsi que la suture musculaire. 4) Le tracé d'incision du vomer.

passé plus en arrière, est lié immédiatement et facilement. Suture de la face postérieure de la luette. Alors le 2e point nasal peut être lié (Fig. 2).

4) *Suture buccale au niveau de la luette.*

5) *Continuation de la suture musculaire :* le fil métallique droit est passé à gauche et ensuite sous la muqueuse buccale. Il n'est pas encore lié (Fig. 3).

6) *Taille de deux lambeaux palatins* comprenant la totalité de la muqueuse de la voûte. Ils sont étroits. Leur décollement est facile. On déchire le bord interne des lambeaux et cette déchirure, sur le bord interne des lames rejoint en arrière l'incision de la fente vélaire.

7) On constate alors que que la muqueuse nasale dépasse de plus de 1 mm. le bord interne des lames palatines.

Le décollement de la nasale gauche a été très facile sur la face supérieure de la lame palatine. Mais, en décollant, on a crevé la nasale droite.

Une fois la muqueuse nasale de la voûte décollée, on a pu lier le premier point placé sur la muqueuse nasale vélaire. Ce point ne tire pas du tout et on a même pu en placer un autre plus en avant, qui est noué avec la même facilité.

8) *Ligature du fil de suture musculaire* (Fig. 4).

9) *Utilisation du vomer.* — Après ligature du fil musculaire, l'écart des 2 muqueuses nasales de la voûte était encore de 10 mm. On a alors utilisé le vomer, peu large, mais descendant très bas en avant.

Incision verticale sur la ligne médiane. Décollement facile de la muqueuse des faces latérales du vomer.

Passage de 2 fils à droite et de 2 fils à gauche, prenant de chaque côté la muqueuse vomérienne et nasale correspondantes (Fig. 5).

Les 4 fils de muqueuse nasale sont passés par transfixion au travers des 2 lambeaux palatins. Les 2 fils de gauche prennent une bonne muqueuse nasale. Les 2 fils de droite

5

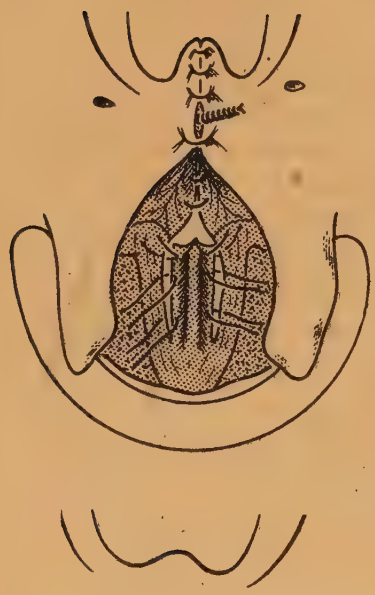

6

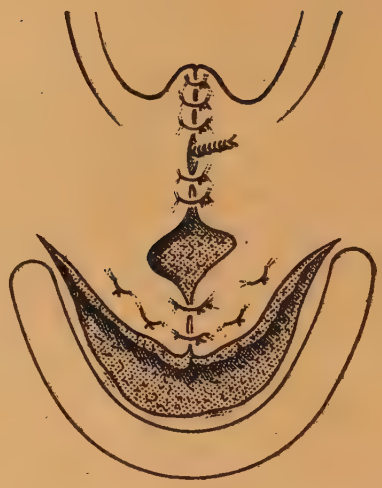

7

Fig. 5. — La muqueuse des faces latérales du vomer est décollée. Quatre fils (2 à droite, 2 à gauche) prennent la nasale et la muqueuse du vomer correspondantes.

Fig. 6. — Ces 4 fils, passés par transfixion, sont noués deux sur le lambeau droit, 2 sur le lambeau gauche. La suture buccale est impossible au milieu : trou par où se fait la respiration.

Fig. 7 — Résultat : trou en avant du fil métallique.

ne prennent presque que la muqueuse du vomer, puisque la nasale droite a été rompue (Fig. 6).

10) *Suture buccale des lambeaux*. Très facile en avant où il y a exubérance de muqueuse. Impossible au milieu : la respiration se fait à ce niveau.

Résultat : Un trou en avant du fil métallique, qui s'est allongé en forme de fente (fig. 7). Six mois après, les 2 lèvres de la fente sont au contact et les liquides ne passent pas. En 1929, la fente s'est élargie : 8 mm. de long et 2 mm. de large.

Critiques (relevées sur le cahier d'opérations de notre maître, le Dr Veau). — « *Ce fut la première fois que j'utilisai le vomer pour aider à la reconstitution de la partie antérieure de la fente. Je crois que c'est une technique qui peut toujours être employée.*

Ce fait prouve que, même dans les fentes les plus larges, le voile peut toujours être suturé par le triple plan de suture nasal, buccal et musculaire.

Toute la difficulté est au niveau de la voûte. On peut toujours rapprocher, sur la ligne médiane, le sommet des lambeaux décollés : il reste en avant une zone cruentée non fermée. L'expérience m'a montré que le trou antérieur n'est pas très à craindre.

En janvier 1927, je suis bien loin de 1923 ! D'ailleurs, bien des chirurgiens ne se préoccupent pas des trous qui peuvent se faire à la partie antérieure de la fente. Gillis va même jusqu'à dire qu'il ne faut pas fermer les fentes en avant. Je ne suis pas de cet avis. Laisser une partie non obturée en avant est un aveu d'impuissance. Nous pouvons faire mieux.

L'autre danger, dans ces fentes larges, est la déhiscence à la partie moyenne, parce que là on ne peut amener au contact les bords internes des lambeaux.

Tous mes efforts ont consisté, à partir de 1927, à diminuer les chances de désunion dans cette partie centrale. Et

le seul moyen que j'ai trouvé, après 500 opérations, est l'élongation du pédicule palatin postérieur. Or, en 1927, je ne savais pas allonger l'artère.

Malgré cela, j'ai réussi. Mais je crois que j'aurais opéré avec plus de sécurité, si j'avais pu diminuer l'étendue de la surface non recouverte, à l'union voûte et voile, par l'élongation de la palatine postérieure ».

OBSERVATION LI (298)

Geneviève L..., 7 ans.

Division du voile et de la voûte

2 opérations.

Ce cas a été très instructif. Dans tous les cas, même difficiles, on faisait très facilement la suture nasale. Seule était difficile la reconstitution de la muqueuse buccale. On a essayé de se contenter uniquement de la suture nasale, consi-

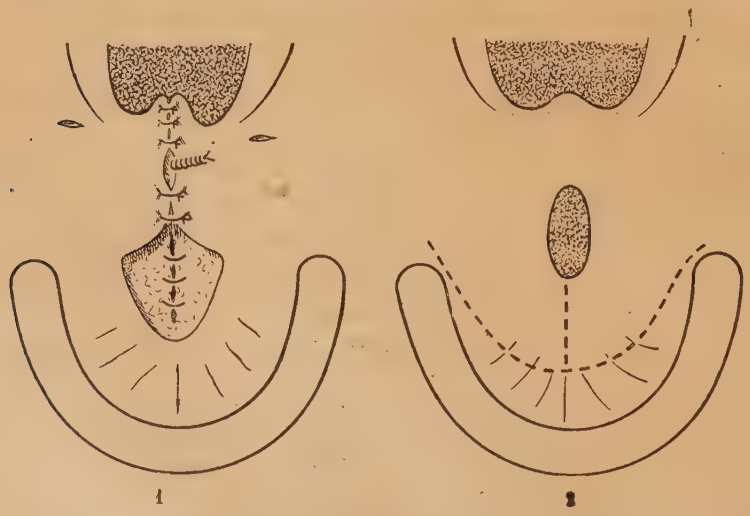

FIG. 1. — La 1re opération est terminée. On a fait une suture nasale complète. On n'a pas fait de suture buccale au niveau de la voûte.
FIG. 2. — Trou au 4e jour. Tracé des deux lambeaux palatins (2e opération).

dérant que si la suture nasale était suffisante, l'opération serait singulièrement facilitée. Ce fut un échec.

Première opération : 31-1-1927.

Suture nasale normale. Suture musculaire typique. Suture buccale très facile au niveau du voile. En avant, il reste sur la voûte une surface non recouverte de 20 mm. de long et de 13 mm. de large. (Fig. 1).

Résultat : Gros trou au 4e jour (Fig. 2).

Deuxième opération : 28-6-1927.

Le trou a peu diminué : 18 mm. de long et 13 mm. de large.

On n'a pas fait de suture musculaire. Mais on a ramené en opercule sur l'orifice deux lambeaux palatins fixés par 2 points de chaque côté qui prennent les 2 nasales. (fig. 2).

Résultat : fermeture sans trou temporaire.

OBSERVATION LII (305)

D...

Division du voile et d'une partie de la voûte

1 opération.

Largeur fente : 10 mm. Le vomer a presque la largeur de la fente.

Opération : 24-2-1927.

Incision et décollement de la muqueuse du vomer.

Suture nasale bonne ; mais la respiration se fait entre les 2 muqueuses du vomer décollées et suturées latéralement.

Suture buccale complète avec un lambeau palatin.

Un point prend les 2 nasales et est noué sur le lambeau.

Un autre point a été passé par la narine et est noué sur la buccale pour appliquer au plafond le bord externe du lambeau.

Résultat : Fermeture sans trou temporaire.

OBSERVATION LIII (316)

Denise D..., 3 ans.

Division totale du voile et de la voûte

Avec bec-de-lièvre bi-latéral simple. Opérée à 11 mois en province. Largeur fente : 13 mm. Lambeaux : 11 mm. (Fig. 1).

Opération : 11-5-1927.

Conduite comme dans obs. 50.

Le vomer a été utilisé. On a pu passer 3 points dans sa muqueuse de chaque côté. Deux points sont noués sur la buccale. Le troisième est noué dans la narine. La muqueuse du vomer et des lames palatines sont excellentes. (Fig. 2).

Quand les 2 lambeaux ont été appliqués au plafond par les 2 points prenant les muqueuses naso-vomériennes, la coaptation est si bonne qu'on n'a pas fait de suture médiane. (Fig. 3).

1

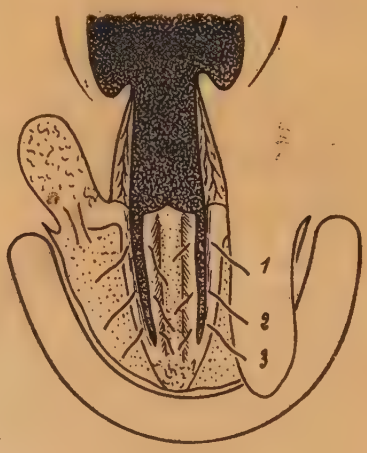

3

Fig. 1. — Etat de la fente avant l'opération. On voit le vomer.

Fig. 2. — Muqueuse du vomer décollée. Trois fils sont passés de chaque côté dans la muqueuse du vomer et la muqueuse naso-palatine. Les 2 lambeaux buccaux sont décollés. Le lambeau gauche est relevé et on aperçoit le pédicule palatin postérieur arrivant à la base du lambeau.

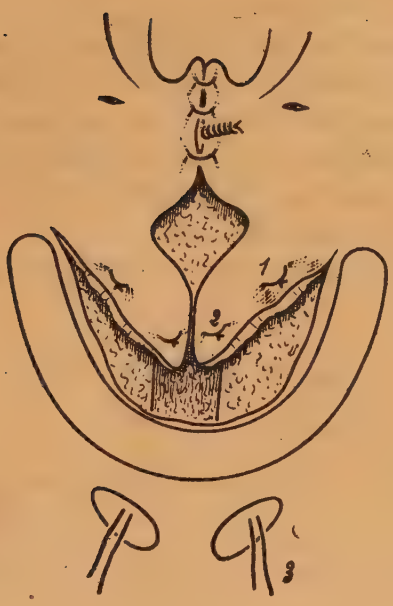

3

Fig. 3. — Les fils 1 et 2 sont noués sur le lambeau palatin, le fil 1 près de l'angle postéro-externe, le fil 2 près du sommet. Le fil 3 est passé par la narine. Les 2 lambeaux sont en bonne place. Il ne reste plus qu'à faire la suture buccale en avant du fil métallique.

Résultat : Un trou à l'union voûte et voile fermé en 3 mois. Un an plus tard, il y a une dépression où des parcelles alimentaires séjournent parfois.

Phonation : normale.

Remarque. — On n'a pas assez allongé le lambeau en tirant sur la palatine postérieure.

OBSERVATION LIV (324)

Raymond R..., 16 mois.

Division du voile et d'une grande partie de la voûte

1 opération.

Largeur fente : 10 mm. Lambeaux : 13 mm.

Opération : 17-6-1927.

Opération typique. Mais on n'a pas pu utiliser le vomer, qui est trop profond. Décollement de 2 lambeaux buccaux, fixés au plafond par 2 points prenant les 2 nasales et la muqueuse buccale *sur la ligne médiane*. C'est une mauvaise technique, parce que la tranche nasale est amenée au voisinage de la tranche buccale.

Résultat : Fermeture sans trou temporaire.

OBSERVATION LV (328)

Roger S..., 18 mois.

Division totale de la voûte et du voile

1 opération.

Largeur fente : 12 mm. Lambeaux : 13 mm. 1/2.

Opération : 25-6-1927.

Typique. Incision du vomer, dont la muqueuse est rompue au cours du décollement. Incision des berges de la fente. La nasale est décollée ; elle est mince, mais intacte. Suture du voile. Suture de la voûte, incomplète en avant pour la nasale, mais les 2 lambeaux palatins font un bon opercule, qui ferme bien la fente.

On a placé un point latéral et postérieur qui applique bien au plafond l'angle postéro-externe du lambeau.

Résultat : Fermeture sans trou temporaire.

OBSERVATION LVI (342)

Jacques L..., 1 an.

Division de la voûte et du voile

1 opération.

Largeur fente : 12 mm. Lambeaux : 12 mm.

Opération : 17-10-1927.

Typique. Suture du voile normale. Suture de la voûte par taille d'un double lambeau vomérien situé sous 2 lambeaux palatins par un point lié très en dehors. Très bonne coaptation.

Résultat : Fermeture sans trou temporaire.

OBSERVATION LVII (344)

Bernadette G..., 15 mois.

Division du voile et d'une partie de la voûte

1 opération.

Opération : 19-10-1927.

Utilisation du vomer, dont les muqueuses latérales sont décollées et basculées et prises avec la muqueuse nasale des lames palatines.

On ne taille qu'un lambeau palatin gauche, qui est fixé au plafond par 2 fils.

Résultat : Fermeture sans trou temporaire.

OBSERVATION LVIII (350)

Emilie L..., 9 ans.

Division du voile et de la voûte

2 opérations.

Le cas me paraissant assez simple, j'ai demandé à un de mes assistants de s'en charger.

Première opération : 29-10-1927.

Suture des muscles normale. Décollement laborieux de la nasale. Suture nasale complète. Suture buccale avec lambeau palatin gauche.

Résultat : Désunion partielle, probablement parce que le fil métallique a été mal passé.

Deuxième opération : 8-5-1928.

On fait une opération typique, sans tailler de lambeau.

Résultat : Fermeture sans trou temporaire.

OBSERVATION LIX (379)

T..., 2 ans.

Division du voile et de la voûte

1 opération.

Opération, 12-5-1928.

La muqueuse du vomer est incisée sur toute sa longueur. Les deux tranches muqueuses sont rabattues. On a passé 3 points de chaque côté. Les 2 points antérieurs sont noués sur 2 lambeaux palatins.

Le plus postérieur est noué dans le nez.

Résultat : Fermeture avec orifice punctiforme.

OBSERVATION LX (389)

Germaine P..., 7 ans.

Division du voile et de la voûte

2 opérations.

1re opération, 24-5-1928.

L'opération a été simple. La fente est convenablement obturée par un lambeau palatin gauche, fixé par 2 points.

Résultat : désunion totale du voile.

Remarque : « Quand on a un échec on en cherche la cause en dehors de soi, alors que souvent il n'est imputable qu'a soi-même.

Dans ce cas, j'ai: tendance à invoquer une otite déclarée le lendemain de l'opération. Cette enfant a séjourné à l'hôpital 15 jours avant son opération. Elle avait eu une période fébrile de 5 jours à 39°. Je l'ai opérée dès que la tem-

pérature est redevenue normale. J'ai eu tort. Je devais différer l'opération de quelques semaines ». (*Cahier d'opération, obs. 389*).

2e *opération*, 5-11-1928.

La fente a diminué : elle est de 7 mm. de large au lieu de 10 mm. Les lambeaux ont 14 mm.

Opération facile. On n'a pas eu besoin de tailler un lambeau.

Résultat : Fermeture sans trou temporaire.

OBSERVATION LXI (409)

Colette B..., 3 ans.

Division du voile et de toute la voûte

1 opération.

Cas très mauvais. Largeur fente : 17 mm. Lambeau : 10 mm.

Opération, 18-10-1928.

1) *Décollement à la Ehrmann* la veille, de la muqueuse palatine et du vomer en introduisant la rugine. On a rompu la nasale de la lame palatine gauche.

2) *Incision du vomer sur la ligne médiane.*

Décollement facile de la muqueuse des 2 faces latérales. Elle est rabattue grâce à 2 ailettes tracées à la partie postérieure.

Deux points sont passés de chaque côté qui seront utilisés plus tard. On a commencé par inciser le vomer, parce que si on avait fait ce temps après la suture du voile, on aurait été gêné par la saillie de ce voile qui rend plus profond le vomer.

3) *Passage du fil métallique.*

4) *Incision du bord libre du voile* : la nasale est bien en évidence.

5) *Suture nasale vélaire.* — On passe deux fils à la partie

la plus antérieure qui ne peuvent être noués, car les 2 nasales sont trop éloignées. (Le bord postérieur des lames palatines n'a pas encore été libéré).

Le 3e fil passé plus en arrière peut être noué. Suture de la luette.

6) *Incision des berges de la fente* jusqu'au pôle antérieur. Le bord interne des lames palatines est reconnu et bien isolé. La nasale est libérée de ce bord à droite et à gauche. A ce moment, la suture nasale du voile est achevée (ligatures des 2 fils antérieurs) car les 2 tranches nasales se sont rapprochées.

7) *Les 2 fils passés dans la muqueuse du vomer* sont passés dans la muqueuse nasale de la voûte.

8) *Deux lambeaux palatins* sont taillés et décollés. Le décollement est poussé jusque derrière l'artère palatine.

Les 4 fils, qui prennent les 2 muqueuses, vomérienne et nasopalatine, sont passés sur les 2 lambeaux palatins.

9) *Suture buccale :* Il reste à l'union voûte et voile une surface losangique dont les bords sont très tendus.

Résultat : Un orifice à l'union voûte et voile, cloisonné par un point de côté nasal. Fermeture complète au 3e mois.

OBSERVATION LXII (422)

Yvonne L..., 5 ans.

Division totale du voile et de la voûte

1 opération.

Le vomer, très haut situé, est inutilisable.

Opération, 18-11-1928.

Typique : On a pu bien isoler la muqueuse au sommet de la fente. C'est beaucoup plus facile que d'habitude.

Quatre points sont passés, qui prennent deux bonnes muqueuses nasales. Ils servent à fixer 2 lambeaux palatins qui

collent bien au plafond. La surface cruentée, en dehors des lambeaux, est énorme.

Résultat : Fermeture sans trou temporaire.

OBSERVATION LXIII (439)

Jean D..., 29 ans.

Division du palais mou

2 opérations.

Atrophie du squelette. La fente ne dépasse pas le bord postérieur des lames. Elle mesure 7 mm. de large. Les lambeaux ont 11 mm. Mais sur ces 11 mm., le squelette n'occupe que 5 mm. Entre le bord de l'os et la fente, il y a une membrane peu épaisse et flasque, où les deux muqueuses sont accolées.

1re opération, 6-2-1929.

Décollement à la Ehrmann la veille, pour décoller cette lame bi-muqueuse. Le lendemain, grâce à l'infiltration, les 2 muqueuses sont assez séparées pour que leur individualisation soit effectuée sans peine.

Sutures musculaire et nasale faciles. Suture buccale encore plus facile. On a trop d'étoffe.

Résultat : Pendant 10 jours rien d'anormal. Mais au 10e jour la désunion se constitue, sous forme d'un long orifice cloisonné par un pont oblique.

2e opération, 16-6-1929.

Le pont fibreux est réséqué. Section de la partie reconstituée du voile. Les muscles sont assez développés.

L'opération est conduite comme pour une division simple. On a trop d'étoffe. Bonne suture nasale et buccale. Par prudence, on taille un lambeau palatin droit.

Résultat : Fermeture sans trou temporaire.

Critique. — Ce fait prouve qu'il faut beaucoup se méfier avec les palais anormaux. On aurait dû, la première fois, tailler un lambeau palatin.

OBSERVATION LXIV (464)

René P..., 4 ans 1/2.

Division presque totale du voile et de la voûte

1 opération.

Opération, 31-5-1929.

Le vomer, très haut, ne peut être utilisé. La muqueuse nasale ne peut être fermée à la partie antérieure de la fente. Deux lambeaux palatins sont fixés par 2 points de chaque côté.

La ligne de suture médiane, très saillante, est refoulée vers le haut par un point passé dans la narine.

Résultat : Après l'opération, la bouche est très sale. Au 5e jour : orifice à l'union voûte et voile, fermé au 13e jour.

OBSERVATION LXV (472)

Marcelle J..., 17 ans.

Division du voile et de presque toute la voûte

1 opération.

Largeur fente et lambeau : 13 mm.

Opération, 13-6-1929.

Très typique. Le vomer n'a pas pu être utilisé. Deux lambeaux sont fixés chacun par un seul point, prenant les 2 muqueuses nasales et noués sur la buccale près de la ligne médiane.

De ces 2 lambeaux, celui qui avait été décollé le plus

loin du côté du voile s'est mieux appliqué à la voûte que celui qui avait été moins libéré.

Résultat : Orifice punctiforme fermé en 3 semaines.

OBSERVATION LXVI (482)

P..., 5 ans 1/2.

Division totale de la voûte et du voile

1 opération.

Opération 22-10-1929. Typique.

Taille de deux lambeaux palatins. Un fil, passé par la narine, prend le sommet des lambeaux.

Résultat : Fermeture sans trou temporaire.

OBSERVATION LXVII (489)

Marie B..., 3 ans.

Division de la voûte et du voile

1 opération.

Largeur fente : 15 mm. Lambeaux : 11 mm.

Opération, 29-10-1929.

Typique comme dans obs. 65.

Fermeture sans trou temporaire.

OBSERVATION LXVIII (496)

M..., 27 ans.

Division du voile et d'une petite partie de la voûte

1 opération.

Opération, 3-10-1929.

Un seul lambeau buccal et un seul point d'application au plafond.

Fermeture sans trou temporaire.

OBSERVATION LXIX (497)

G..., 18 mois.

Division de la voûte et du voile

1 opération.

Opération, 7-12-1929.

Typique en utilisant le vomer et décollement de 2 lambeaux palatins.

Résultat : Désunion totale du voile. La voûte tient après avoir menacé de lâcher.

L'échec est dû à une fièvre élevée et prolongée après l'opération.

CHAPITRE VI

Technique de l'Uranoplastie

Nous supposons connue la technique de la staphylorraphie proprement dite. (*Journal de Chirurgie*, janvier 1930, page 1).

C'est essentiellement l'uranoplastie qui fera l'objet de notre description.

I. Amorce de la suture musculaire.

Passage à droite du fil métallique, à gauche de l'anse de soie.

II. Incision des berges de la fente au niveau du voile.

Cette incision sépare bien les 2 muqueuses l'une de l'autre. Les deux lèvres de la muqueuse nasale viennent facilement au contact.

III. Incision des berges de la fente au niveau de la voute.

Au bistouri. On incise à l'union des 2 muqueuses sur le bord libre de la fente. Après incision, la nasale collée à l'os ne vient pas. De plus, elle a une faible épaisseur : un demi-millimètre environ.

IV. Décollement de la muqueuse nasale au niveau de la voûte.

Se fait par le crochet rugine. Il faut décoller d'arrière en avant, jamais d'avant en arrière, à cause du muscle de la fente.

On introduit le crochet dans la plaie, au niveau de l'épine nasale postérieure. Le décollement se fait successivement en 3 régions différentes :

A. *Au niveau de l'épine nasale postérieure.*

Le décollement y est difficile. Il faut toujours maintenir le crochet au contact de l'os. La pointe du crochet ne doit jamais faire effort sur la muqueuse, sous peine de déchirure de la nasale.

Il faut bien désinsérer de chaque demi-épine la muqueuse nasale et les fibres antérieures de l'aponévrose palatine.

A ce niveau, on peut même décoller la nasale avant d'inciser la berge ; c'est plus facile.

B. *Au niveau de la voûte palatine.*

Le décollement de la nasale de la face supérieure des lames palatines est toujours délicat et difficile. Il faut décoller d'arrière en avant, en restant au contact de l'os, car la muqueuse est facile à crever. Le décollement doit se faire par traction en avant de la totalité de l'instrument. Il faut agir avec ce crochet rugine comme avec la rugine qui décolle la périoste sous-costal, au cours d'une résection de côte.

C. *Au niveau du sommet de la fente.*

Le décollement ne doit être entrepris en ce point, qu'après avoir incisé les berges et décollé la muqueuse nasale à la partie moyenne de la voûte, et cela des deux côtés. Il faut alors réunir les incisions des 2 berges en contour-

nant le sommet de la fente. Le décollement du sommet est effectué au crochet rugine et présente une certaine difficulté du fait de la profondeur de la région où on opère.

Une fois la muqueuse décollée de la voûte, elle s'allonge dans la fente sur une largeur de 2 à 3 mm. En arrière, les 2 lèvres peuvent même arriver au contact. En avant, elles permettent au moins de passer l'aiguille (*cf. obs. 50*, Fig. 4).

V. Suture nasale.

A. *De la voûte.*

Elle se fait par 4 gros crins. Chaque crin prend les 2 lèvres de la nasale. Chaque chef de chaque crin est passé séparément dans la lèvre nasale correspondante, à l'aiguille de Reverdin courbe dans la lèvre droite, à l'aigille de Trélat dans la lèvre gauche.

Ces crins ne sont pas noués. Mais leurs chefs sont répérés par une pince.

Ils seront noués plus tard sur les lambeaux palatins qu'ils fixeront au plafond au contact de la nasale (*Cf. obs. 37*, fig. 1).

B. *Du voile.*

Se fait par points séparés à la soie, liés dans le nez. Ils sont placés d'avant en arrière jusqu'au sommet de la luette. Les deux points les plus antérieurs tirent parfois beaucoup. On les repère momentanément avec des pinces. Ils seront noués ultérieurement (*cf. obs. 50*, fig. 2).

VI. Suture buccale du voile.

De la luette jusqu'au fil métallique, par points séparés. C'est facile. On se sert de crins fins.

VII. Suture musculaire.

On termine la suture musculaire, comme il est indiqué dans la technique de la staphylorraphie (*Journal de Chirurgie* 1930).

A ce moment, il est possible de nouer les 2 fils antérieurs de la suture nasale du voile.

VIII. Décollement de deux lambeaux palatins.

C'est un temps qui doit être exécuté promptement, sans hésitation, car il s'accompagne d'une hémorragie abondante qui aveugle le champ opératoire.

Il comprend 3 phases qu'il faut rapidement mener sans perdre de temps à comprimer, dans l'espoir de voir cesser l'hémorragie.

A. *Incision.*

Elle est faite au bistouri. Elle va d'emblée jusqu'à l'os. Elle est menée d'arrière en avant.

En arrière, elle contourne la saillie de l'arcade alvéolaire.

Au milieu, elle suit la ligne d'implantation des dents. Chez le nourrisson, avant l'éruption des dents, il existe un sillon net qui sépare l'arcade dentifère de la voûte. C'est en dedans de ce sillon qu'il faut inciser.

En avant, on peut respecter un petit segment buccal, qui restant adhérent à l'os, activera la cicatrisation (*cf. obs. 37*, fig. 1).

B. *Décollement.*

Il se fait d'avant en arrière, pour conserver toutes les branches d'épanouissement de la palatine postérieure. Il faut décoller le lambeau en totalité, avec le talon du crochet, sans s'occuper de l'hémorragie (*cf. obs. 50*, fig. 4).

C. *Allongement de la palatine postérieure.*

C'est le temps capital, qui permet de bien mobiliser la base du lambeau. Il faut répérer le mieux possible le pédicule palatin postérieur. On le soupçonne, plutôt qu'on ne le voit. Le crochet rugine est passé derrière le pédicule palatin. Par des tractions lentes et progressives sur le crochet, on tire sur le paquet vasculaire. Le pédicule s'allonge et les tissus prètent. Ce paquet, sans doute résistant, n'a jamais été rompu. De plus, le crochet doit rompre les trousseaux fibreux qui s'insèrent sur la lèvre externe de l'orifice et qui constituent un frein sérieux au déplacement en dedans du lambeau (*Cf. obs.* 53, fig. 2).

Le temps du décollement est alors terminé. Il faut comprimer. Cette compression se fera en appliquant le lambeau contre la lame osseuse palatine avec la pulpe du pouce. La pression directe, forte et continue du pouce a pour effet d'abord d'arrêter le sang, puis de modeler le lambeau sur la région dont il doit épouser la forme.

Le décollement du lambeau palatin opposé est effectué de la même façon.

IX. Suture des lambeaux décollés au plafond.

Cette suture peut être réalisée par trois moyens différents.

A. *Utilisation des 4 crins passés dans les muqueuses nasales palatines.*

Idées générales.

Chacun de ces 4 fils doit être noué en un point spécial des lambeaux palatins pour 2 raisons :

1) Le lambeau obturateur doit être appliqué au plafond, au contact de la muqueuse nasale, de façon à supprimer *l'espace mort* entre les sutures nasale et buccale.

2) La cicatrisation de la suture nasale et de la suture buc-

cale ne doit pas se faire sur le même plan, mais à distance l'une de l'autre.

Les deux points spéciaux, pour chaque lambeau, où les fils doivent être noués sont :

a) Le bord externe du lambeau, à quelques mm. du bord externe près de son extrémité postérieure. Ce point applique au plafond et tire fortement le lambeau en dedans.

b) Le pôle antérieur du lambeau. Ce point applique uniquement le sommet au plafond. La figure 1 de l'observation 53 montre ces 2 fils noués en bonne place.

Technique.

1) On divise en deux groupes les fils de suture nasale :
Deux seront noués sur le lambeau gauche, deux seront noués sur le lambeau droit.

2) Les 2 fils postérieurs sont :
L'un noué sur le bord externe du lambeau droit,
L'autre noué sur le bord externe du lambeau gauche.

3) Les 2 fils antérieurs sont :
L'un noué au sommet du lambeau droit ;
L'autre noué au sommet du lambeau gauche.

4) On passe séparément chaque chef de chaque fil avec l'aiguille de Reverdin préalablement armé d'un des chefs.

On se sert de l'aiguille courbe pour passer les fils postérieurs et de l'aiguille droite pour passer les fils antérieurs.

L'aiguille armée transfixe le lambeau buccal au point choisi de sa face palatine cruentée vers sa face buccale lisse.

5) Une fois les fils passés, on nous d'abord les deux fils postérieurs ; ensuite les deux fils antérieurs.

Résultat.

1) *A l'union voûte et voile*, les deux lèvres buccales sont quelquefois au contact, le plus souvent à une distance variable en rapport avec le degré de mobilisation des lambeaux.

2) *Au milieu de la voûte,* les deux lèvres s'accolent et s'éversent : il y a trop de tissu.

3) *Au sommet de la fente,* la pointe des 2 lambeaux est bien appliquée au plafond.

4) *Le bord externe des lambeaux palatins* peut s'éverser, on peut réduire cette éversion par un crin passé par le nez.

Les différents types de résultats sont bien exposés dans la figure 2 de l'observation 38 ; la figure 3 de l'observation 43 ; la figure 6 de l'observation 50 ; la figure 3 de l'observation 53.

B. *Utilisation de la muqueuse du vomer.*

Ce moyen ne peut être employé que dans les divisions étendues et quand le vomer, bas situé, s'offre à l'opérateur. C'est une méthode très sûre, excellente.

Technique.

1) *Incision médiane de la muqueuse de vomer,* sur le bord antéro-inférieur (cf. obs. 43, fig. 1, obs. 50, fig. 4).

2) *Décollement de deux lambeaux vomériens,* des faces latéales du vomer, au moyen du crochet-rugine, introduit dans l'incision médiane (cf. obs. 50, fig. 5).

3) *Passage de 4 crins :* deux dans le lambeau vomérien droit, deux dans le lambeau vomérien gauche.

Chacun de ces fils est passé dans la muqueuse nasale palatine correspondante (cf. obs. 50, fig. 5, obs. 53, fig. 2 et 3).

Chaque chef de chaque fil est passé par transfixion dans le lambeau buccal correspondant et chaque fil est noué sur ce lambeau, comme il a été dit précédemment.

C. *Utilisation de fils passés par la narine.*

Il y en a de nombreux exemples dans les observations qui précèdent. C'est un procédé peu recommandable. Il peut cependant permettre de bien appliquer au plafond.

soit le sommet du lambeau (cf. obs. 38, fig. 2, obs. 33. fig. 2);

soit le bord externe du lambeau, quand il s'éverse.

Ces fils sont noués au niveau de l'orifice narinaire sur bourdonnet de gaze.

Conclusions

I. Le procédé de Langenbeck-Trélat donne de mauvais résultats anatomiques et fonctionnels, parce qu'il est basé uniquement sur la suture de la muqueuse buccale de la voûte, ce qui n'est possible que par *l'abaissement*. Cette suture buccale crée sur la face dorsale de la voûte reconstituée une large brèche cruentée, cause de désunion et de sclérose.

II. Le procédé d'uranoplastie que nous décrivons est basé essentiellement sur :

1) Une suture de la muqueuse nasale de la face supérieure des lames palatines fendues ;

2) Une suture de la muqueuse buccale de la face inférieure de ces mêmes lames palatines.

Mais, pour éviter l'abaissement du procédé classique, nous décollons en deux lambeaux la totalité de la muqueuse buccale, qui est *remontée* pour obturer la fente.

Les différentes méthodes de fixation des lambeaux au plafond ont été exposées dans nos 69 observations.

Vu, le Doyen : *Vu, le Président :*

ROGER. DELBET.

Vu et permis d'imprimer :
Le Recteur de l'Académie de Paris,

CHARLETY.

Bibliographie (depuis 1900)

Bibliographie Française

A. Broca. — Précis de chirurgie infantile. — Valeur de la Palatoplatie en un temps. — Soc. de chirurgie, 20 janv. 1904.

P. Delbet. — Leçons cliniques, Hôtel-Dieu, 1897. — Soc. de chirurgie, Paris, 1904.

Durand. — *Thèse de Lille*, 1911. — Etude d'un procédé nouveau de palatoplastie. Méthode de A. Lane.

Erhmann. — *Bulletins Académie de Médecine*, 15 oct. 1901. — Société de Chirurgie, 16 déc. 1903 : Considérations sur la palatoplastie en deux temps.

Gaudier (de Lille). — Traitement des divisions congénitales du voile et de la voûte palatine par la méthode autoplastique de Lane. — *Soc. de Chir.*, 3 mai 1911.

Maxime Hulleu. — *Thèse de Paris*, 1904.

Le Dentu. — Nouveau traité de Chirurgie, 1911. — Affections chirurgicales de la face.

Morestin. — Opération complémentaire de l'urano-staphylorraphie par l'allongement des piliers postérieurs. — *Bull. Soc. Chirurgie*, 25 mai 1910.

Ombrédanne. — *Journal de Chirurgie*, 1912. — Technique de l'Urano-staphylorraphie.

Rosenstiel. — *Thèse de Bordeaux*, 1923.

Sébileau. — Opération de Brophy. — *Revue de Stomatologie*, février 1903. — Restauration staphylorraphique : *Bulletin Soc. de chirurgie*, 18 mai 1910. — Restauration d'une fissure vélo-palatine par le procédé de Lannelongue : *Bulletins Soc. de chirurgie*, 2 décembre 1903.

Veau et Ruppe. — Présentation d'un malade opéré par la méthode de Lane. — *Bulletin de la Soc. de chirurgie*, 23 fév. 1921. — Anatomie chirurgicale de la division palatine. — *Journal de chirurgie*, juillet 1922. — Technique de l'urano-staphylorraphie : *Journal de chirurgie*, 1922.

Bibliographie Anglaise

Addison. — *The Lancet Manchester*, 18 avril 1925, page 818-819.
Berry and Legg. — Harelip and Cleft Palate, 1912.
Dorrance. — *Annals of Surgery*, août 1925, p. 208.
Gillies and Frey. — *British Dentist Journal London*, 1921, p. 293.
A. Lane. — *The Lancet*, février 1902, janvier 1908.
Rayner. — *The Lancet Manchester*, 18 avril 1925, page 816-817.

Bibliographie Américaine

Blaekeway. — *The Practitioner*, 1914, n° 2.
Brophy. — Surgical traitement of palatal Defects. — *Comptes rendus du Congrès dentaire international*, Paris, 1900.
— *In Dental Cosmos*, avril 1901, p. 317.
— Bone surgery essential in the treatment of complete Cleft palate. — *Journal of the dental association*, janvier 1923.
— Cleft Lipe and Palate, 1924.
Brown. — Surgical opérative of cleft Palate. — *Chicago Medical Record*, 1923, p. 364.
W. T. Coughlin. — *The Journal of the american Medical Association*, Tome LXXV, n° 28. Restauration de la voûte avec du cartilage.
Dawis. — *Surgery, Gynecology and Obstetrics*, novembre 1922, p. 586.
Thompson. — *Annual Session of the american medical association*, avril 1926.

Bibliographie Allemande

Rosenthal. — *Zentralblatt für Chirurgie*, tome LI, n° 30, 26 juillet 1924, page 1621 à 1627. — Zur Frage der Gaumenplastik.
Stahl (Berlin). — *Archiv für klinische chirurgie*, 15 mars 1923, p. 271 à 316. — Traitement de la fissure palatine : opération de Langeubeck.

Bibliographie Suisse

Monnier (Zürich.) — *Schweizerische medizinische wochenschrift*, II, n° 42, p. 970 à 975, 20 octobre 1921. — Opérations pour divisions palatines.
Schubert. — *Schweizerische medizinische wochenschrift*, juin 1922. — Ueber Gaumenspalten operationen.

BIBLIOGRAPHIE BELGE

DE COSTER (Bruxelles). — *Le Scalpel*, 28 oct. 1922. — Notes sur le traitement des divisions vélo-palatines congénitales.

Limoges, Imprimerie Commerciale Ferrette